

**Evaluación del asentamiento en incrustaciones overlay, elaboradas en resina compuesta (3m ESPE Filtek P60), mediante técnica indirecta, utilizando matriz de silicona transparente en dientes premolares y molares inferiores.**

María Camila Hernández Ramírez, mhernandez79@uan.edu.co

Sebastián Gualteros Muñoz, sgualteros80@uan.edu.co.

Santiago Rivera Vega, srivera61@uan.edu.co.

Asesora Científica

Dra. Victoria Eugenia Correa Monroy,

Rehabilitadora oral.

Coasesor

Dr. Humberto Reyes Camero

Administrador de la Salud UCM



Universidad Antonio Nariño, Facultad de Odontología.

Armenia

2020

Copyright © 2020 por María Camila Hernández Ramírez, [mhernandez79@uan.edu.co](mailto:mhernandez79@uan.edu.co), Sebastián Gualteros Muñoz, [sgualteros80@uan.edu.co](mailto:sgualteros80@uan.edu.co). Santiago Rivera Vega, [srivera61@uan.edu.co](mailto:srivera61@uan.edu.co). “Evaluación del asentamiento en incrustaciones overlay, elaboradas en resina compuesta (3m ESPE Filtek P60), mediante técnica indirecta, utilizando matriz de silicona transparente en dientes premolares y molares inferiores.”. Todos los derechos reservados.

## **Dedicatoria**

El presente trabajo de grado va dedicado en primera instancia a Dios, el centro de nuestras vidas, quien ha sido nuestro sustento, nuestra fuerza y esperanza y quien nos ha guiado a través de este camino, dándonos sabiduría y fortaleza para culminarlo de la mejor manera. A nuestras familias, en especial a nuestros padres, por ser los principales promotores de nuestros sueños, por confiar y creer en nuestras expectativas, quienes han sido el viento en nuestro aliento y de nuestro corazón el centro, ellos que, con su apoyo incondicional y esfuerzo, nos han proporcionado los cimientos para la construcción de un futuro mejor. A ellos gracias porque a lo largo de nuestras vidas nos han inculcado valores y principios que nos han formado como personas y nos han llevado a donde hoy nos encontramos, gracias por siempre creer en nuestras capacidades y ser nuestra fuente de motivación e inspiración para superarnos día a día. Gracias a ustedes podemos decir que hoy hemos culminado una de nuestras etapas más importantes, este trabajo por ustedes y para ustedes.

A nosotros mismos, como compañeros de grupo, de trabajo de grado, como amigos, como personas, porque a pesar de nuestras pequeñas diferencias y tropiezos en

el transcurso de la carrera, hemos permanecido unidos y apoyándonos unos a otros, motivo por el cual logramos llegar hoy a culminar esta etapa.

## **Agradecimientos**

Agradecemos a Dios por bendecirnos la vida al permitirnos realizar esta carrera y a nuestros padres por tan gran esfuerzo de ofrecernos los medios para culminarla. Además de Dios y nuestras familias. La primera persona a quien queremos agradecer es a nuestra tutora, la Doctora Victoria Correa, que sin su ayuda y conocimientos no hubiese sido posible realizar este proyecto, gracias por el apoyo incondicional que nos brinda, por la formación y el ejemplo humano que nos da, exaltamos su trabajo y agradecemos con creces por ayudarnos a lograr esta meta.

Gracias al Doctor Humberto Reyes, nuestro coasesor, quien puso incondicionalmente su experiencia y profesionalidad y creyó e impulso de manera personal e institucional este proyecto y nos alentó para concluir esta investigación.

Al doctor Néstor Cardona por el acompañamiento durante todo el proceso de planteamiento del trabajo de investigación y sus constantes asesorías en la manipulación del software utilizado para la obtención de resultados y análisis estadísticos.

A la Doctora Angélica Gualteros, por la realización de las preparaciones dentales. A Sebastián Vallejo, quien se encargó de la elaboración de los modelos geller. A Miguel Ángel Rivas, por realizar los encerrados diagnósticos y al taller XI Estudio por realizar el procedimiento de los cortes con láser.



## Resumen

Las necesidades y exigencias actuales de los pacientes al enfrentarse a un tratamiento de rehabilitación oral, demanda a los odontólogos, la búsqueda constante de nuevas alternativas de tratamiento con materiales más biocompatibles y técnicas innovadoras que logren una apariencia más natural y el éxito clínico. **Metodología** Estudio cuasi experimental in vitro, para medir el nivel de asentamiento de incrustaciones elaboradas en resina compuesta ((**3m ESPE Filtek P60**), elaboradas sobre dientes tipo geller; se utilizaron 24 dientes obtenidos de un modelo de ivorina de 8 dientes patrones de referencia dientes premolares y molares inferiores. Se les realizaron preparaciones dentarias oclusales tipo overlay, triplicados a tipo geller, se les realizó encerado diagnóstico sobre los 8 dientes patrones y se tomó impresión con cubeta transparente y silicona por adición (**Elite Glass Zhermack**), a partir de la matriz obtenida mediante esta impresión, de forma indirecta se fabricaron las incrustaciones y se obtuvieron 24 incrustaciones, a las cuales se les realizó un corte sagital a cada una con la maquina laser Triumph 1390 y se establecieron cinco medidas para determinar el grado de asentamiento y por medio del software **imagej** el cual se aplicó sobre las fotografías obtenidas en el estereomicroscopio glass de los cortes de las incrustaciones **Resultados**, los resultados se obtuvieron en micras. Los dos grupos, premolares y molares tuvieron un buen comportamiento Dentro de los parámetros clínicamente aceptables y sin diferencias estadísticamente significativas de acuerdo a la prueba t de Student tomando como rango clínicamente aceptable para selle marginal (120  $\mu\text{m}$ ), en cuanto a asentamiento el punto 4, parte más profunda de la superficie oclusal de 13.2 a 61.8  $\mu\text{m}$ , fue uno de los determinantes para calificar el tratamiento como exitoso.

**Palabras claves:** *Asentamiento, Incrustación, Restauraciones indirectas, Overlay.*



## Abstract

The current needs and demands of patients when facing an oral rehabilitation treatment demand that dentists constantly search for new treatment alternatives with more biocompatible materials and innovative techniques that achieve a more natural appearance and clinical success. **Methodology** Quasi-experimental in vitro study to measure the level of settlement of inlays made in composite resin (**3m ESPE Filtek P60**), made on gueller-type teeth; 24 teeth obtained from an ivorine model of 8 teeth were used, reference standards premolar teeth and lower molars. Overlay-type occlusal dental preparations were made, triplicate to Gueller type, a diagnostic wax-up was performed on the 8 standard teeth and it was taken with a transparent tray and addition silicone (**Elite Glass Zhermack**), from the matrix obtained Through this impression, the inlays were indirectly manufactured and 24 inlays were obtained, to which a sagittal cut was made to each one with the Triumph 1390 laser machine and five measurements were established to determine the degree of settlement and by means of the imagej software which was applied on the photographs obtained in the stereomicroscope or glass of the s sections of the Results inlays, the **Results** were obtained in microns. The two groups, premolars and molars, performed well within the clinically acceptable parameters and without statistically significant differences according to the Student's t test, taking as the clinically acceptable range for marginal seal (120  $\mu\text{m}$ ), in terms of settlement point 4, the deepest part of the occlusal surface from 13.2 to 61.8  $\mu\text{m}$ , was one of the determining factors to qualify the treatment as successful.

**Key words:** *Settlement, Inlay, Indirect restorations, Overlay.*



## Tabla de Contenidos.

<b>1.</b>	<b>Introducción.....</b>	<b>15</b>
	<b>1.1.2. Incrustaciones .....</b>	<b>18</b>
	<b>1.1.3 Clasificación de las incrustaciones.....</b>	<b>19</b>
	<b>1.1.4 Tipos de incrustación: .....</b>	<b>20</b>
	<b>1.1.5 Ventajas de las incrustaciones.....</b>	<b>20</b>
	<b>1.1.6 Contraindicaciones.....</b>	<b>20</b>
	<b>1.1.7 Resinas Compuestas.....</b>	<b>21</b>
	<b>1.1.8 Análisis comparativo entre resinas compuestas, cerámicas y cerómeros.....</b>	<b>23</b>
	<b>1.1.9 Interfaz restauración – diente.....</b>	<b>24</b>
	<b>1.1.10 Microfiltración Marginal.....</b>	<b>25</b>
	<b>1.1.11 Cementación.....</b>	<b>26</b>
	<b>1.1.12 Propiedades de los cementos.....</b>	<b>27</b>
	<b>1.1.13 Materiales de impresión.....</b>	<b>30</b>
	<b>1.1.15 Clasificación de los materiales de impresión.....</b>	<b>33</b>
	<b>1.1.16 Silicona de adición .....</b>	<b>34</b>
	<b>1.1.17 Silicona por adición ELITE GLASS (ZHERMACK).....</b>	<b>35</b>
	<b>1.1.17.1 Utilización.....</b>	<b>35</b>
	<b>1.1.17.1.1 Características.....</b>	<b>35</b>
	<b>1.1.17.1.2 Ventajas.....</b>	<b>36</b>
	<b>1.1.18 Modelos de trabajo tipo Geller.....</b>	<b>37</b>
	<b>1.1.19 Restauraciones indirectas.....</b>	<b>38</b>
	<b>1.1.19.1 Ventajas de las restauraciones indirectas.....</b>	<b>39</b>
	<b>1.1.19.2 Desventajas de las restauraciones indirectas.....</b>	<b>40</b>
	<b>1.1.19.3 Indicaciones de las restauraciones indirectas.....</b>	<b>40</b>
	<b>1.1.20 Cubetas individuales transparentes.....</b>	<b>40</b>
	<b>1.1.20.1 Ventajas de las cubetas individuales transparentes.....</b>	<b>41</b>
	<b>1.1.20.1.1 Desventajas de las cubetas individuales transparentes.....</b>	<b>41</b>
<b>2.</b>	<b>Planteamiento del problema.....</b>	<b>42</b>
<b>3.</b>	<b>Justificación .....</b>	<b>44</b>
<b>4.</b>	<b>Objetivos.....</b>	<b>46</b>
	<b>4.1 Objetivo general.....</b>	<b>46</b>
	<b>4.1 Objetivos Específicos.....</b>	<b>46</b>
<b>5</b>	<b>Metodología.....</b>	<b>48</b>
	<b>5.1 Tipo de estudio:.....</b>	<b>48</b>
	<b>5.2 Muestra: .....</b>	<b>48</b>
	<b>5.3 Variables de estudio: .....</b>	<b>48</b>
	<b>5.4 Descripción del procedimiento.....</b>	<b>49</b>

5.4.1 selección de muestra .....	49
5.4.3 Transformación a dientes tipo geller .....	53
5.4.4 Encerado diagnostico .....	54
5.4. 5 Elaboración de cubetas transparentes.....	55
5.4.6. Elaboración de matriz de silicona transparente. ....	59
5.4.7 Elaboración de incrustaciones. ....	62
5.4.8 Pulido de las incrustaciones. ....	66
6 Corte de muestras con láser.....	67
7 Fotografías en Estéreo microscopio Glass. ....	69
8 Medición por Medio de Software imageJ. ....	72
6. Análisis estadístico.....	75
7. Resultados. ....	77
8. Discusión. ....	86
9. Conclusiones. ....	91
10. Bibliografía .....	93

## Lista de figuras.

<b>Ilustración 1, Modelo maestro, Modelo articulado OM-200G *. (2020, 16 junio). EasyTienda Virodent, Recuperado de: <a href="https://easytienda.com.co/producto/modelo-articulado-om-200g">https://easytienda.com.co/producto/modelo-articulado-om-200g</a>.....</b>	<b>49</b>
<b>Ilustración 2, A) Preparación de los 8 dientes patrones de referencia, molares y premolares, B) Vista oclusal de los premolares y molares preparados, C) Vista lateral de premolares y molares derechos, D) Vista lateral de premolares y molares izquierdos, Fuente: Autores.....</b>	<b>51</b>
<b>Ilustración 3, impresora P30 SERIES DE RAPIDSHAPE, mediante la cual se realizó el modelo geller y los 24 dientes de muestra. Straumann. (s. f.), Recuperado de: <a href="https://www.straumann.com/cl/es/profesionales-de-la-odontologia/productos-y-soluciones/soluciones-digitales-cares/para-laboratorios-dentales/cares-p-series.html">https://www.straumann.com/cl/es/profesionales-de-la-odontologia/productos-y-soluciones/soluciones-digitales-cares/para-laboratorios-dentales/cares-p-series.html</a>. ....</b>	<b>53</b>
<b>Ilustración 4, modelo geller obtenido y sus 24 dientes tipo geller. Fuente: Autores. ....</b>	<b>54</b>
<b>Ilustración 5, Encerado diagnóstico sobre premolares y molares derechos e izquierdos inferiores, Fuente: Autores. ....</b>	<b>55</b>
<b>Ilustración 6, A), B) Impresión del modelo maestro. Fuente: Autores.....</b>	<b>56</b>
<b>Ilustración 7, A) Vaciado de la impresión, B) Modelo obtenido, Fuente: Autores. ....</b>	<b>56</b>
<b>Ilustración 8, A) Simulación de forma de cubeta en polivinil, B) Maquina Vacuum, C) Cubeta de acetato, D) Corte de la cubeta, Fuente: Autores. ....</b>	<b>59</b>
<b>Ilustración 9, A), B) Silicona elite glass Zhermack, y pistola dispensadora, C) Silicona elite glass Zhermack, dispensada en la cubeta transparente, D) Impresion y polimerización, E) Matriz de silicona transparente elite glass Zhermack, Fuente: Autores. ....</b>	<b>62</b>
<b>Ilustración 10, A) lampara de fotocurado, resinas 3M ESPE Filtek P60, fp3 de teflón y microbrush, B) condensación de resina en la matriz de silicona, C) Fotopolimerización por 20 segundos por superficie,D)Incrustacion obtenida, E) 24 Incrustaciones finales, F) estado de la matriz de silicona después de realizadas las 24 incrustaciones, Fuente: Autores.....</b>	<b>65</b>
<b>Ilustración 11, A) Pulido de incrustaciones con pieza de alta velocidad y fresa punta de lapiz halo blanco, B) Acabado con puntas ENHANCE, C) 24 incrustaciones pulidas finales, D) incrustaciones finales en modelo, Fuente: Autores. ....</b>	<b>67</b>
<b>Ilustración 12, A) Maquina Laser Triumph 1390, B) Cortes De laser sobre los dientes, Fuente: Autores. ....</b>	<b>69</b>

**Ilustración 13, A) Estéreo Microscopio Glass Serie Z, B) Fotografía**  
**Obtenida por medio del ocular del estéreo microscopio Glass, Fuente:**  
**Autores. .... 72**

## Lista de Tablas.

<b>Tabla 1, Resultados obtenido por el software imagej 1PD: primer premolar derecho, 2PD: segundo premolar derecho, 1MD: primer molar derecho, 2MD: segundo molar derecho, 1PI: primer premolar izquierdo, 2PI: segundo premolar izquierdo, 1MI: Primer molar izquierdo .....</b>	<b>74</b>
<b>Tabla 2, Diferencia entre premolares derechos e izquierdos. ....</b>	<b>78</b>
<b>Tabla 3, Diferencia entre molares derechos e izquierdos, Fuente: Autores. ....</b>	<b>79</b>
<b>Tabla 4, Punto 1 parte más externa vestibular: medida del selle vestibular, Fuente: Autores. ....</b>	<b>79</b>
<b>Tabla 5, Punto 2 mitad entre punto 1 y la pared axial de la superficie vestibular: medida del asentamiento en el hombro vestibular, Fuente: Autores. ....</b>	<b>80</b>
<b>Tabla 6, Punto 3 parte más alta de la cúspide vestibular: medida del asentamiento en la cúspide vestibular, Fuente: Autores. ....</b>	<b>80</b>
<b>Tabla 7, Punto 4 parte más profunda de la superficie oclusal: medida del asentamiento en la superficie oclusal, Fuente: Autores. ....</b>	<b>80</b>
<b>Tabla 8, Punto 5 parte más alta de la cúspide palatina: medida del asentamiento en la cúspide palatina, Fuente Autores. ....</b>	<b>81</b>
<b>Tabla 9, Punto 6 mitad entre punto 7 y pared axial de la superficie palatina: medida del asentamiento en el hombro lingual, Fuente: Autores. ....</b>	<b>81</b>
<b>Tabla 10, Punto 7 parte más externa lingual: medida del selle marginal en la superficie lingual, Fuente: Autores. ....</b>	<b>82</b>
<b>Tabla 11, Punto 1 parte más externa vestibular: medida del selle vestibular, Fuente: Autores .....</b>	<b>82</b>
<b>Tabla 12, Punto 2 mitad entre punto 1 y la pared axial de la superficie vestibular: medida del asentamiento en el hombro vestibular, Fuente: Autores. ....</b>	<b>83</b>
<b>Tabla 13, Punto 3 parte más alta de la cúspide vestibular: medida del asentamiento en la cúspide vestibular, Fuente: Autores. ....</b>	<b>83</b>
<b>Tabla 14, Punto 4 parte más profunda de la superficie oclusal: medida del asentamiento en la superficie oclusal, Fuente: Autores. ....</b>	<b>84</b>
<b>Tabla 15, Punto 5 parte más alta de la cúspide palatina: medida del asentamiento en la cúspide palatina, Fuente Autores. ....</b>	<b>84</b>
<b>Tabla 16, Punto 6 mitad entre punto 7 y pared axial de la superficie palatina: medida del asentamiento en el hombro lingual, Fuente: Autores. ....</b>	<b>84</b>
<b>Tabla 17, Punto 7 parte más externa lingual: medida del selle marginal en la superficie lingual, Fuente: Autores. ....</b>	<b>85</b>



## 1. Introducción.

Con la intención de mejorar el desempeño clínico y reducir las dificultades técnicas que presenta el trabajo clínico en la cavidad bucal, surgen las restauraciones indirectas de resina compuesta, las cuales pueden ser elaboradas de forma rápida y simple y permiten controlar factores estéticos y funcionales importantes en la elaboración de una restauración como; la reconstrucción del punto de contacto proximal, la adaptación de los márgenes de la restauración, la caracterización y la escultura anatómica, además de las etapas finales de acabado y pulido, se pueden controlar de forma más eficaz, y todo esto es posible mediante diversas técnicas de elaboración indirecta, una de ellas y la más usual, es por medio del laboratorio clínico, (Hirata RM, 2000.). La cual requiere de varias sesiones y de disponibilidad del laboratorio para realizarla, lo que se considera como una desventaja de las resinas indirectas, además se les alude una enorme desventaja y es que: compiten con y son de la misma familia de dos grandes tipos de restauración, las resinas compuestas directas y las incrustaciones cerámicas. Estas dos son más antiguas y, por lo tanto, mejor conocidas y evaluadas, por lo que su gran potencialidad oscurece el de las restauraciones indirectas de resina compuesta; (Burke, F. J., Watts, D. C., Wilson, N. H., & Wilson, M. A. 1991), sin embargo la constante búsqueda de los más altos patrones funcionales para satisfacer las necesidades de los pacientes: estética, economía y tiempo, y también satisfacer las necesidades de los odontólogos; practicidad, versatilidad, biocompatibilidad, innovación y éxito clínico, hace que se

genere búsqueda de nuevos materiales y nuevas técnicas que cumplan con los requerimientos de los odontólogos y sus pacientes.

Para generar tratamientos innovadores, se requieren técnicas innovadoras y del mismo modo, materiales innovadores, como lo es, la silicona de adición ELITE GLASS (ZHERMACK), que está formulada especialmente para materiales estéticos fotopolimerizables. Elite Transparente trabaja en un primer momento registrando el encerado para seguidamente reproducirlo en resina. Y es una técnica innovadora con respecto a la técnica tradicional de trabajo de las resinas fotopolimerizables, ya que esta permite elaborar matrices de todas las superficies dentarias en una misma impresión y de la misma manera la elaboración de restauraciones con todas las superficies dentarias necesarias y ser fotopolimerizadas en bloque, debido a que permite la penetración total de la luz de la lámpara y esto es gracias a su altísimo grado de transparencia, lo cual también genera Menos porosidades dentro de la resina, ( Por cortesía de Zhermach), pero esta también presenta una desventaja muy alta frente a la matriz de silicona convencional y es que no es comúnmente conocida y por lo tanto no hay literatura, ni evidencia clínica que respalde todas sus favorables actuaciones.

Uno de los procedimientos de rehabilitación oral con alta demanda estética son las incrustaciones, Este tipo de restauración, en todos los casos, tiene repercusiones funcionales, de biocompatibilidad y estéticas y Junto con otros factores, el asentamiento, es un criterio importante al evaluar la calidad en rehabilitación oral y la precisión es un punto crucial para satisfacer requerimientos biológicos, físicos o estéticos (Strating, H., Pameijer, C. H., & Gildenhuys, R. R. (1981). Por tanto, este es



uno de los criterios más usados en la práctica diaria de los odontólogos para evaluar la aceptabilidad clínica de las restauraciones orales mediante incrustaciones, Hung, S. H., Hung, K. S., Eick, J. D., & Chappell, R. P. (1990). Es por ello, que mediante este estudio buscamos incorporar dos materiales relativamente nuevos y medir su efectividad mediante un criterio importante de evaluación; el asentamiento, de tal manera que si el asentamiento resulta ser bueno en las incrustaciones indirectas de resina compuestas, realizadas mediante la técnica de matriz de silicona transparente ELITE GLASS (ZHERMACK), resulta ser buena, concluiremos y aportaremos evidencia de las buenas capacidades que presentan.

## **1.1 Marco Teórico**

### **1.1.2. Incrustaciones**

Las incrustaciones son restauraciones protésicas que se usan para reconstruir dientes posteriores en sus superficies oclusales, premolares y molares. De igual manera se ha observado la realización de incrustaciones en dientes anteriores, pero no es tan habitual. (Magne, 2003).

Una incrustación se fabrica fuera de la boca y se cementa sobre el diente previamente preparado adaptándose sobre la cavidad realizada. Están indicadas cuando hay una gran destrucción de estructura dental y que por su extensión no es conveniente realizar restauraciones convencionales como obturaciones en resina y en amalgama. También se pueden utilizar en casos donde los dientes están agrietados o fracturados si el daño no es tan importante como para requerir una corona dental. Sin embargo, hay otras indicaciones de las incrustaciones como: La corrección oclusal, restauración dientes endodónticamente tratados, de soporte para prótesis parciales, restauraciones subgingivales, cuando hay varias restauraciones próximas y cuando el paciente tiene una apertura bucal escasa (Magne, 2003).

Las incrustaciones son restauraciones parciales rígidas, efectuadas en las piezas dentarias de forma directa e indirecta.

-Indirecta, es decir en un laboratorio dental previa impresión a la preparación que se realizó sobre el diente a rehabilitar.

-Directa, el odontólogo lo puede realizar directamente sobre la preparación que se realizó sobre el diente a rehabilitar.

Las incrustaciones se caracterizan por ser semejantes a las piezas naturales vecinas de la cavidad bucal en cuanto a color y morfología, pero no solo buscan devolverle al diente la estética sino también consiguen restituir sus funciones masticatoria, fonética y preservativa. (Quisbert Portugal Ever, QuentaTantani and Valencia Callejas, 2012).

Para Lombardo et al (Lombardo Norberto, 2011) las restauraciones elaboradas con resina compuesta al presentar un color semejante al tejido dentario, proporcionan un aspecto natural y armonía óptica, por lo que las denomina Incrustaciones Estéticas.

Menciona Jackson (RD, 2008) que con el dese aspectos como diagnóstico, planificación del tratamiento y correcta realización de la técnica.

### **1.1.3 Clasificación de las incrustaciones.**

(Cardoso RJ, 2003), Pueden clasificarse según el envolvimiento de la cavidad en inlays, onlays y overlays. Pueden abarcar solo la parte interna del diente, o bien abarcan tanto el interior como el exterior de la corona dental, en forma parcial.

Inlay. Restauraciones que abarcan la superficie interna del diente molar o premolar, sin compromiso de las cúspides.

-Onlay. Restauraciones que comprometen algunas de las cúspides dentarias.

-Overlay. Restauraciones con envolvimiento y recubrimiento de todas las cúspides. (Shillimburg, Herbert T. 2006).

#### **1.1.4 Tipos de incrustación:**

- No estéticas o Metálicas. De cromo níquel, oro.

- Estéticas. Son del color del diente como la porcelana, adoro, resina compuesta, cerómeros, etc. (Shillimburg, Herbert T. 2006).

#### **1.1.5 Ventajas de las incrustaciones.**

Las incrustaciones requieren menos reducción dentaria que el uso de restauraciones metálicas directas. Esto permite a los dentistas preservar más la estructura dental natural del paciente en el proceso de tratamiento.

Debido a la forma en que se confeccionan las incrustaciones, éstas ayudan a reforzar el diente.

Al preservar los dientes cariados, las incrustaciones evitan la necesidad de realizar posteriormente un tratamiento más Invasivo. (Shillimburg, Herbert T. 2006).

#### **1.1.6 Contraindicaciones.**

- Amplias destrucciones coronarias donde estén indicados las coronas completas.

- Insuficiente superficie de restauración.
- Piezas dentales con patología.
- Hábitos parafuncionales. (Shillimburg, Herbert T. 2006).

### **1.1.7 Resinas Compuestas.**

(Hervás García et al., 2016), Las resinas compuestas se han introducido en el campo de la Odontología Conservadora para minimizar los defectos de las resinas acrílicas que hacia los años 40 habían reemplazado a los cementos de silicato, hasta entonces los únicos materiales estéticos disponibles. En 1955 Buonocore utilizó el ácido ortofosfórico para incrementar la adhesión de las resinas acrílicas en la superficie adamantina. En 1962 Bowen desarrolló el monómero del Bis-GMA, tratando de mejorar las propiedades físicas de las resinas acrílicas, cuyos monómeros permitían solamente la formación de polímeros de cadenas lineales.

(Quisbert Portugal Ever, QuentaTantani and Valencia Callejas, 2012), Una incrustación de resina compuesta es un fragmento de resina compuesta que, una vez preparado o terminado extraoralmente, es cementado y mantenido en posición mediante técnicas adhesivas.

Según (Nogales, M., E., Soto, P., T. and Buchi, M., L., 2011), Una restauración de resina compuesta poseerá un correcto sellado marginal cuando las fuerzas de adhesión superen las fuerzas generadas por la contracción de polimerización y las fuerzas generadas por los cambios dimensionales térmicos posteriores a la

polimerización, es por esta razón, que una eficiente adhesión de la resina compuesta al esmalte y dentina es fundamental en el éxito de la restauración.

(Nogales, M., E., Soto, P., T. and Buchi, M., L., 2011), Una manera de compensar el problema de la contracción de polimerización de las resinas compuestas de obturación directa es mediante su uso como sistemas indirectos.

(Nogales, M., E., Soto, P., T. and Buchi, M., L., 2011), Las resinas compuestas indirectas poseen numerosas ventajas, entre las que encontramos que la contracción de polimerización del material restaurador ocurre fuera de la cavidad bucal, por lo tanto la única contracción que ocurre corresponde a la fina capa de agente cementante, mejorando de esta manera la adaptación y el sellado marginal. Este agente cementante puede ser un cemento de resina compuesta de polimerización dual o una resina compuestas fluida (1, Ambos, cementos requieren del uso de un sistema adhesivo, el cual puede ser de grabado y lavado o bien autograbante. En cuanto al sellado marginal de la restauración aún existe controversia respecto de los resultados clínicos a obtener al utilizar sistemas de cementación con uno u otro tipo de adhesivo.

Mecánicamente las resinas compuestas indirectas ofrecen elevada dureza superficial similar a la del diente natural y resistencia al desgaste comparándolas con resinas compuestas directas. Las porcelanas por otro lado exceden los niveles de dureza, provocando desgaste de las piezas antagonistas. Hirata (Hirata, 2012).

(Hirata, 2012) Felipe et al (Felippe LA, 2002) realizaron una revisión de literatura donde presentaron la técnica de realización de inlays y onlays de resina compuesta en dientes posteriores con grandes resultados, explica que las resinas al

tener un módulo de elasticidad similar al del diente en pocos casos se produce fractura durante la función en relación a la preparación dentaria. Siempre y cuando la corona no presente demasiada destrucción como para una corona total

### **1.1.8 Análisis comparativo entre resinas compuestas, cerámicas y cerómeros.**

(Quisbert Portugal Ever, QuentaTantani and Valencia Callejas, 2012), Las resinas compuestas, para incrustaciones estéticas, las que actualmente pueden contener relleno híbrido resultante de una combinación de relleno fino y microfino, también pueden contener solamente relleno microfino en cuyo caso su granulometría es de 0.04 a 0.1  $\mu\text{m}$ ; por tal motivo se diferencian de otras restauraciones por su tipo de molécula de diversas características, entre estas tenemos; Isosits, Artglass, Targis, Vectrisse. Según su tipo de polimerización existen 3 tipos de resinas; a) las que precisan solo luz, b) las que precisan luz acompañada de presión y c) las que precisan luz, presión más calor.

Entonces se puede concluir en que las diferencias fundamentales entre incrustaciones de resina y porcelana son:

1. En cuestión estética las incrustaciones de resina suelen ser más aceptadas que las de porcelana.
2. Las incrustaciones de resina requieren menor espacio en la superficie de la pieza dentaria que las cerámicas.
3. Las resinas pueden repararse con resina compuesta nueva.

4. La técnica es más sencilla en relación a la porcelana.

Las incrustaciones realizadas con resina compuesta, presentan un nivel tecnológico avanzado por lo que han mejorado sus propiedades mecánicas y físicas.

(Hirata, 2012) promueve que cuando las incrustaciones son talladas para onlay y overlay están indicadas las cerámicas, en el caso de ser una incrustación inlay pequeña con buen remanente dentario y gran retención funcional indica la utilización de resina compuesta por las ventajas que presenta como mejor acabado de márgenes, menor friabilidad, mayor facilidad de manipulación, tallado más conservador y mejor capacidad de pulido después del ajuste oclusal. Investigaciones clínicas mencionan que existe mayor problema de fractura y fisura en restauraciones cerámicas con relación a las resinas compuestas, además otro factor importante es la facilidad de restaurar incrustaciones con resina compuesta.

Hirata (Hirata, 2012) Felipe et al (Felipe LA, 2002) realizaron una revisión de literatura donde presentaron la técnica de realización de inlays y onlays de resina compuesta en dientes posteriores con grandes resultados, explica que las resinas al tener un módulo de elasticidad similar al del diente en pocos casos se produce fractura durante la función en relación a la preparación dentaria. Siempre y cuando la corona no presente demasiada destrucción como para una corona total.

#### 1.1.9 **Interfaz restauración – diente.**

Según la ADA (American Dental Association o Asociación Dental Americana) Especificación N° 8 reconoce el espacio de la interfase restauración diente entre 25µm



y los 40  $\mu\text{m}$ , tomando en cuenta el espesor ocupado por el cemento, si se utiliza un cemento tipo I (ionómero de vidrio, fosfato de zinc, policarboxilato).

(Kious et al., 2009), El espacio debe ser no mayor a 25 $\mu\text{m}$ ; mientras que si se utiliza un cemento tipo II (cemento de resina, ionómero de vidrio) el espacio debe ser no más de 40 $\mu\text{m}$ .

(Neppelenbroek, 2015), Tras realizar un análisis de mil coronas durante cinco años, consideraron clínicamente aceptable una discrepancia marginal inferior a 120  $\mu\text{m}$ , La inadecuada adaptación marginal de las restauraciones directas e indirectas según (Neppelenbroek, 2015) compromete el complejo dentino pulpar exponiéndolo al medio oral, como consecuencia las restauraciones son susceptibles a retención de placa y a microfiltración.

#### 1.1.10 **Microfiltracion Marginal.**

(ARGUELLOORTEGA et al., 2012). La microfiltración es el movimiento de bacterias, fluidos, moléculas, iones o aire entre la pared de la cavidad del diente y el material restaurativo, que trae consecuencias clínicas como sensibilidad, cambio de color en la interfase diente-material restaurador, caries secundaria y patología pulpar.

(Henostroza, 2010) expresa que si los coeficientes de variación térmica lineal del diente y de la restauración son diferentes, la interfaz aumentará o disminuirá sus dimensiones por las variaciones de temperatura, actuando como una bomba aspirante

e impelente, fenómeno que se denomina percolación aumentando de este modo la microfiltración y el pronto desalojo de la restauración.

#### 1.1.11 Cementación.

El objetivo de la cementación es fijar la restauración en la cavidad, para que pueda soportar las cargas oclusales, principalmente las fuerzas de tracción. El agente cementante también promueve el sellado de la interfase restauración dentina disminuyendo el riesgo de infiltración marginal y aislando la contaminación bacteriana (Mezzomo, et al. 2010).

Es importante señalar que al usar los cementos se hace imprescindible un buen manejo clínico, y seguir las instrucciones de cada fabricante, de forma muy escrupulosa.

El cemento ayuda a aumentar la retención de la restauración sobre el diente, y debe rellenar perfectamente el espacio comprendido entre la línea de terminación de la preparación y el borde de la restauración. Existen diversos tipos de cementos. Se pueden clasificar en seis grupos:

- 1) cemento fosfato de zinc
- 2) cemento de silicofosfato de zinc.
- 3) cemento de óxido de zinc eugenol.
- 4) cemento de policarboxilato de zinc.
- 5) cemento de ionomero de vidrio.

6) cemento de resina compuesta (Mallat, 2007).

En este caso es esencial valerse de una clasificación sustentada en la adhesividad de los materiales, que en el caso de los cementos dentales es la propiedad primordial, antes que en aquellas establecidas según su composición: las mismas difundidas en cuanto a cementos dentales. Con tal criterio, los materiales cementantes se pueden clasificar en dos grandes grupos: convencionales y adhesivos. Los primeros entre los que se ubica el fosfato de zinc y el óxido de zinc eugenol, fijan la restauración indirecta a la prótesis únicamente mediante traba mecánica; mientras que los segundos lo hacen esencialmente por adhesión y por ello corresponde llamarlos adhesivos, estos pueden ser clasificados en dos grandes grupos cementos poliméricos o resinosos o cementos de ionómeros de vidrio (Henostroza, 2010).

La adhesión es un fenómeno superficial entre dos cuerpos en íntimo contacto, en donde al menos uno es sólido (tejido dentario). Entonces se puede decir que la adhesión significa unir a un sustrato sólido (las estructuras dentales) el biomaterial a aplicar, manifestándose la adhesión como tal en la interfaz diente-restauración, vale decir entre sus superficies o caras en contacto, en las cuales se deben producir fuerzas que las mantengan fijadas en forma permanente (Henostroza, 2010).

#### **1.1.12 Propiedades de los cementos.**

En general, las propiedades ideales de un agente cementante son: resistencia a la compresión, para soportar las cargas masticatorias; adhesión al sustrato perno-dentina, aumentando la retención del perno en el canal; insolubilidad, disminuyendo el riesgo de infiltración y desprendimiento; fluidez, proporcionando óptimo escurrimiento; y fácil manipulación (Macchi, 1980); (Santana, 2009).

#### *1.1.12.1 Propiedades biológicas*

La biocompatibilidad de estos cementos puede estar relacionada al grado de conversión de los monómeros durante la polimerización, ocurriendo sensibilidad postoperatoria cuando exista solo polimerización parcial este aspecto se vuelve significativo en los casos de cementación de restauraciones en las cuales existe dificultad de acceso para la fotopolimerización, como en la región cervico-proximal (Mezzomo, et al. 2010).

Se ha reportado la ocurrencia de reacciones alérgicas a los componentes de los cementos resinosos, pero aparentemente son raras (Mezzomo, et al. 2010).

#### *1.1.12.2 Propiedades mecánicas*

**RESISTENCIA:** los valores de compresión varían de 70 a 300 MPa para los cementos de resina compuesta y de 50 a 255 MPa para los cementos adhesivos. La resistencia a la tracción diametral varía de 34 a 50 MPa para los cementos de resina compuesta y de 37 a 41 MPa para los cementos de resina compuesta; y de 1.2 a 10.7 GPa para los cementos adhesivos (Mezzomo, et al. 2010).

**DEFORMACIÓN PLÁSTICA:** Los agentes cementantes deberán resistir la tendencia a fluir bajo cargas oclusales pesadas. Deformación plástica o permanente

resulta en pérdida de adaptación del agente cementante al diente o restauración, pudiendo resultar la formación de una abertura (White, 2000).

**SOLUBILIDAD Y ESTABILIDAD:** Los cementos a base de agua que fraguan por reacciones ácido-base, son todos solubles parcialmente en agua. Los ionómeros vítreos son menos solubles que los fosfatos de zinc. Las resinas compuestas son largamente insolubles, pero ellas absorben agua. La ligera absorción de agua por las resinas compuestas no es deletérea, ya que causa alguna sudoración que compensa la concentración por polimerización. Sin embargo, la absorción excesiva de agua podría tener efecto en menoscabo de las propiedades físicas de los cementos resinosos. Por lo tanto, es importante que los agentes resinosos contengan suficiente relleno inorgánico y sufran polimerización adecuadas (White, 2000).

**MÓDULO DE ELASTICIDAD:** Debe ser similar al de la dentina, para que esta no sea sometida a mucho stress evitando la separación de la restauración. En esto los cementos de ionómero de vidrio-resina híbrida y de resina compuesta destacan. (White, 2000).

**ESPESOR DE PELÍCULA Y VISCOSIDAD:** El espesor de película de un cemento debe ser capaz de sellar el pequeño espacio existente entre la restauración y el margen del diente preparado. Considerando que ese espacio debe ser mínimo (20 a 50  $\mu\text{m}$ ), es importante que el cemento de fijación tenga un espesor de película muy fino. Por lo tanto, su viscosidad inicial debe permitir el asentamiento adecuado de la incrustación. (White, 2000).

**ADHESION Y RETENSIÓN:** Los ionómeros vítreos, ionómero vítreo-resina híbrida y resinas compuestas usadas con agente adhesivo dentinario, se adhieren a la estructura dentinaria. Todos estos materiales disminuyen la microfiltración e incrementan la retención (White, 2000).

**LIBERACIÓN DE FLÚOR:** Los ionómeros vítreos y la resina compuesta híbrida liberan cantidades de flúor clínicamente significativas, que tienen efectos antimicrobianos directos y pueden reducir desmineralización dentinaria (White, 2000).

### **1.1.13 Materiales de impresión**

*1.1.14 Propiedades y requisitos que deben cumplir los materiales de impresión:*

*1.1.14.1 Reproducción del detalle.*

Es la capacidad del material para reproducir los detalles finos y relieves de los tejidos y estructuras orales, registrando con exactitud la morfología de las mismas. Según la ADA, en su especificación número 19, un material de impresión debe ser capaz de reproducir detalles de 20-25 micras o menos depende de la viscosidad, (cuanto mayor es la viscosidad, menor capacidad de reproducción del detalle), de la fluidez y de la hidrofilia del material, destacando la importancia de la compatibilidad de los materiales de impresión con las escayolas de vaciado, ya que contienen agua, y por tanto pueden afectar en la reproducción de detalle del modelo obtenido.

#### *1.1.14.2 Estabilidad dimensional*

Es la habilidad de un material de impresión de mantener precisión en sus medidas tridimensionales a lo largo del tiempo. Se puede ver alterada durante la toma de impresiones, especialmente durante la desinserción y durante su conservación. Depende sobre todo de la viscoelasticidad y elasticidad de los materiales, necesitando algo de tiempo para recuperar su forma tras la desinserción.

#### *1.1.14.3 Resistencia a la deformación.*

Es la habilidad de un material para mantener precisión dimensional después de haber sido deformado mediante la aplicación de una fuerza.

#### *1.1.14.4 Precisión dimensional.*

Es la habilidad de un material para reproducir una figura tridimensional de forma pasiva (sin ser sometido a fuerza o compresión). Depende en gran medida de la viscosidad. 16 Estas 4 propiedades; reproducción del detalle, estabilidad dimensional, resistencia a la deformación y precisión dimensional determinan la EXACTITUD de un material de impresión.

#### *1.1.14.5 Fluidéz*

Según la definición del diccionario de la Real Academia Española, es la propiedad de los cuerpos cuyas moléculas tienen entre sí poca coherencia y toman siempre la forma del espacio donde están contenidos. También se define como la facilidad de movimiento de un material. Esta propiedad está íntimamente relacionada con la viscosidad de los materiales. En este sentido, lo ideal es que el material sea fluido

cuando se inserta en la boca, es decir con baja viscosidad y si es posible con cierto grado de pseudo-plasticidad.

#### *1.1.14.6 Hidrofilia.*

La hidrofilia es aquella característica de un material que le permite estar en contacto íntimo con una superficie acuosa por afinidad o atracción entre el agua y algunas moléculas o parte de las mismas que componen el material. La hidrofilia de los polímeros está en relación proporcional a la cantidad de radicales hidrofílicos que posee, fundamentalmente el carboxilo (-COOH), el hidróxido (-OH), el aldehído (-CHO) y el carbonilo (-CO). Algunos materiales son hidrófobos y al contacto con la saliva van a dar lugar a la formación de burbujas que quedan en la superficie de la impresión. En estos casos hay que tener la precaución de trabajar en un medio seco, presentando dificultades en surcos profundos y en toma de impresiones sobre implantes profundos, por la existencia de sangre y fluidos intra-surculares.

#### *1.1.14.7 Resistencia al desgarro.*

Es la fuerza capaz de provocar el estiramiento de una unidad de grosor de un determinado material sin romperlo. Depende del grosor del material.

#### *1.1.14.8 Fácil manipulación.*

Los materiales de impresión deben poseer características que proporcionen una adecuada y sencilla manipulación como son la dosificación, el tipo y tiempo de mezcla, el tiempo de trabajo, y el tiempo de fraguado y facilidad de vaciado (viene determinado por la humectabilidad), adecuadas para facilitar su uso por parte del clínico.



#### *1.1.14.9 Propiedades secundarias.*

- Nula Toxicidad.
- Nula Irritabilidad.
- Buenas propiedades organolépticas (buen sabor y olor).
- Caducidad razonable y fácil conservación.
- Económicos, fácilmente esterilizables o desinfectables.
- Biocompatibles y compatibles con otros materiales.

#### **1.1.15 Clasificación de los materiales de impresión.**

Existen diversas clasificaciones de los materiales de impresión según diferentes características de los mismos. La más consensuada en este campo es la clasificación en relación a la elasticidad del material tras el endurecimiento, según la cual quedan clasificados de la siguiente manera.

##### *1. Rígidos.*

Al endurecer tiene una consistencia rígida o dura.

- Yesos para impresiones.
- Godiva 19.
- Pastas zinquenólicas.

##### *2. Termoplásticos.*

Son materiales rígidos a temperatura ambiente y adquieren consistencia plástica a altas temperaturas, recuperando su rigidez al bajar las mismas.

- Compuestos para modelar.

- Cera de impresiones.

### 3. *Elásticos.*

Son aquellos materiales que mantiene su estado elástico y flexible después de haber permanecido en boca.

- Hidrocoloides Reversibles: (agar-agar).
- Hidrocoloides Irreversibles (alginato).
- Polisulfuros.
- Vinil Siloxanos (siliconas de adición y de condensación).
- Poliéteres.
- Vinil Poliéter Siloxanos (Martinez Bravo, A. 2017).

#### **1.1.16 Silicona de adición**

Son el elastómero de uso más común en todos los campos de la odontología. Surgen como sustitución de las siliconas de condensación, las cuales en su proceso de fraguado liberan productos colaterales, en concreto metilo o etil etanol, el cual se volatiliza y produce importantes cambios dimensionales en la impresión. Por tanto, tienen una mala estabilidad dimensional, además de ser altamente hidrófobas lo que dificulta el positivado con yeso. Las siliconas de adición tras la reacción de fraguado no producen sustancias colaterales, por lo que mejoran notablemente su estabilidad dimensional.

Sus principales componentes son:

- El polímero, el cual termina en grupos vinilo.

- Oligómero de siloxano, que ofrece los grupos necesarios para el entrecruzamiento del polímero.

- Sal de platino como catalizador de la reacción.

- Partículas de relleno.

Se presenta en forma de dos pastas y al mezclarse se produce el entrecruzamiento de las cadenas del polímero con grupos siloxanos sin liberación de productos colaterales (reacción de adición; es una polimerización iónica, no da subproductos. Por ello se contraen linealmente menos del 0,05% por lo que pueden pasar varios días hasta su vaciado. (Martinez Bravo, A. 2017).

#### **1.1.17 Silicona por adición ELITE GLASS (ZHERMACK).**

Elite Glass es una silicona de adición específica para la creación de matrices transparentes para reconstrucciones estéticas en composites fotopolimerizables, con técnica directa e indirecta. Su gran transparencia y tiempo de procesamiento correcto la hacen particularmente eficaz para discromía, fracturas, rotación, dientes conoides y otros tipos de malformaciones dentales.

##### **1.1.17.1 Utilización.**

Realización de máscaras transparentes para matriz de resinas fotopolimerizables.

##### **1.1.17.1.1 Características.**

- Precisa debido a su estabilidad dimensional con el paso del tiempo y luego de una desinfección.

- Gran dureza final (70 Shore A).
- Fácilmente reubicable en la boca una vez que se polimeriza.
- Luego de la polimerización, se puede finalizar con cuchillas u otras herramientas puntiagudas.

#### **1.1.17.1.2 Ventajas.**

- Gran transparencia del material.
- Excelente fotopolimerización de la resina utilizada para la restauración.
- Altos estándares de calidad de la restauración estética
- Versatilidad de uso.

La nueva formulación de elite glass se ha estudiado para obtener una transparencia total del molde de la impresión (matriz) para resolver, rápidamente y con excelentes resultados, múltiples anomalías y defectos estéticos.

El empleo de elite glass disminuye sensiblemente la capa superficial no polimerizada de las resinas debido a la inhibición causada por el oxígeno

Permite la polimerización de las resinas fotopolimerizables y autopolimerizables

- Tixotrópico, no gotea.
- El paso de la luz a través de Elite Transaprent permite la fotopolimerización completa en profundidad de las resinas. Si los materiales fotopolimerizables

polimerizan ante la ausencia de oxígeno, no se crea en su superficie la capa de dispersión. Esto se traduce en una mayor resistencia mecánica, una mayor estabilidad del color y facilita el pulido del trabajo.

- Los tiempos de trabajo son reducidos y la exactitud de la matriz está asegurada por la fluidez inicial y por la elevada dureza final.

- Estable dimensionalmente con el paso del tiempo y después de la desinfección.

- Fácilmente reposicionable en la boca después de la polimerización.

- Después del endurecimiento puede acabarse con fresas y/o instrumentos de corte. (Envíos and Cotizar, 2020)

### **1.1.18 Modelos de trabajo tipo Geller.**

El modelo de Geller consiste en un dado ligeramente cónico que puede ser removido de la base alveolar, mientras que mantiene el tejido blando sin tocar (Tric, 2010). Este tipo de yeso, o la técnica de preparación del modelo, presenta varias ventajas: la primera es estéticamente agradable, En segundo lugar, podemos reponerlo en un solo dado en un caso grande, sin la reproducción de una nueva impresión completa. Además, los “dados geller” nos permite cambiar los troqueles de la inversión al material de yeso piedra muy fácilmente. Por último, y lo más importante, permite que nos centremos en las coronas de relación tejido dental y de diseño, carillas, puentes

o con un perfil de emergencia más adecuados con el fin de cerrar espacios oscuros o empujar las papilas.

A pesar de estas ventajas, tal como lo haría observar con el Modelo de Pin, hemos encontrado que hay que forjar un modelo maestro para controlar los contactos con los dientes adyacentes y la oclusión con el fin de reducir o eliminar los ajustes clínicos. (ulm 2020).

El éxito de las restauraciones indirectas depende en gran parte de los modelos de trabajo, ya que es sobre este modelo que se realizan las diferentes fases de la elaboración de la prótesis.

El modelo de trabajo o maestro es la reproducción en positivo de la arcada dental, incluyendo las preparaciones en el cual se confeccionará la prótesis. Dentro de los modelos existen entre otros: los independientes que son los modelos donde el troquel que se va hacer la prótesis se puede sacar y el resto del modelo se queda fijo; desmontables que son los modelos donde tanto el troquel como el resto del modelo se pueden retirar del zócalo para conseguir con esto una mejor visión de la zona de trabajo (CovoZiebert, Balthazar & Christensen, 1988).

#### **1.1.19 Restauraciones indirectas.**

Las propiedades físicas de las resinas compuestas fotopolimerizables mejoran mucho si este material se someta a una polimerización secundaria a través del calor con o sin presión, o por fotopolimerización intensa, o a la asociación de más de uno de estos factores. A partir de dichos resultados, y aliados a las ventajas de una restauración

cementada adhesivamente, surgieron las técnicas restauradoras indirectas con resinas compuestas sometidas a una post-polimerización, procedimiento que se popularizó y cuenta hoy con incontables productos del mercado.

Las resinas compuestas utilizadas en restauraciones indirectas son idénticas a las de uso directo, siendo la matriz orgánica de la mayoría de ellas basada en la molécula Bis GMA.

Los sistemas disponibles para técnicas indirectas permiten una doble polimerización, es decir, una fotopolimerización inicial, seguida de un continuado endurecimiento y polimerización en equipos o unidades especiales, que utilizan la acción del calor, optimizando este proceso entre 100o y 125oC en un intervalo de tiempo de 5 a 8 minutos.

#### **1.1.19.1 Ventajas de las restauraciones indirectas.**

- Mejor control de los contornos proximales y anatómicos de la restauración.  
Reestableciendo las convexidades naturales del diente.
- Estupendo potencial de caracterización, selección de color y modificadores.
- Facilidad de controlar contactos oclusales.
- Superior adaptación marginal. El cemento proporciona mejor selle, reducción de microfiltración, menor riesgo de caries secundaria y de sensibilidad postoperatoria.
- Se eliminan tensiones por la contracción de polimerización.
- Mejor pulido y terminado de la restauración.
- Mejores propiedades físico químicas del material aumentando su longevidad.

### **1.1.19.2 Desventajas de las restauraciones indirectas.**

- Tiempo adicional de trabajo
- Mayores costos, se involucran procedimientos de laboratorio y materiales de impresión.
- Se requieren tallados expulsivos, no se preserva tanto tejido dental.

### **1.1.19.3 Indicaciones de las restauraciones indirectas**

- Restauraciones de tamaños medianas y amplias, de alta estética, que involucran istmos más amplios de un tercio de la distancia Inter-cuspídea.
- Restauraciones con márgenes subgingivales.
- Restauraciones amplias con antagonistas en acrílico.
- Restauraciones amplias con cubrimiento de cúspides.
- Reemplazo de restauraciones metálicas grandes o en amalgama.

### **1.1.20 Cubetas individuales transparentes.**

Una cubeta de impresión tiene por tanto la finalidad de llevar el material de impresión a la cavidad bucal, permitir la adaptación del mismo sobre las superficies



del campo operatorio a reproducir y mantener dentro de los límites mínimos los cambios dimensionales que se producen durante el positivado.

Si bien se valora positivamente el hecho de que las cubetas del presente estudio sean transparentes, además poseen características que facilitan la preparación y manejo del material.

#### **1.1.20.1 Ventajas de las cubetas individuales transparentes.**

- Excelente retención del material de impresión
- Transparencia, permite observar la difusión del material
- Diversos tamaños y formas

#### **1.1.20.1.1 Desventajas de las cubetas individuales transparentes**

- Alto costo
- Únicamente pueden ser esterilizadas por medios químicos.

## 2. Planteamiento del problema

Las incrustaciones son una restauración dental conservadora, la cual se realiza en dientes estructuralmente comprometidos, con el objetivo de preservar la estructura dental sana remanente, para su realización se utilizan diversos materiales, Entre ellos la resina compuesta, la cual es uno de los materiales a los que se confiere mayor aceptación en la elaboración de incrustaciones, ya que mejora el control de adaptación marginal, contactos proximales y tiene afinidad por el principio de preservación de las estructuras dentales remanentes, además, presenta ventajosas propiedades mecánicas como, Resistencia al Desgaste, Textura Superficial, Coeficiente de Expansión Térmica, Sorción Acuosa (adsorción y absorción) y Expansión Higroscópica, Resistencia a la Fractura, Resistencia a la Compresión y a la Tracción, Módulo de elasticidad, Estabilidad del color, y Radiopacidad, para hacer incrustaciones con este material existen diversidad de técnicas entre ellas la matriz de silicona, cual se extrae de los encerados diagnósticos, y servirá como guía para crear la pieza definitiva con fidelidad de las características, tanto estéticas como funcionales en el modelo de estudio, para su elaboración se requiere de silicona de adición o silicona de condensación, siendo estas significativamente diferentes, pues las siliconas de condensación polimerizan mediante una reacción de condensación en la que se pierde alcohol etílico. Por lo tanto, se les otorga una menor estabilidad dimensional que la silicona de adición la cual también es conocida con el nombre de polisiloxanos de vinilo y se fabrica en distintas

consistencias: baja, media, alta y muy elevada o masilla de las cuales han realizado múltiples modificaciones en diferentes marcas comerciales, y un claro ejemplo de ello, es la silicona de adición transparente, la cual promete múltiples beneficios en comparación con las siliconas de adición convencionales, pero de la cual no se tienen muchos reportes clínicos en la literatura, debido a que la rehabilitación es una de las áreas de odontología, que se beneficia de adelantos científicos, es necesario contemplar la evolución de materiales y métodos prácticos, los cuales son lanzados al mercado, En algunas ocasiones sin el suficiente sustento científico, como lo es el caso de la silicona de adición transparente utilizada para servir de matriz de silicona, a la cual las casas comerciales le aluden la intención de mejorar el desempeño clínico y reducir las dificultades técnicas que se presentan durante el trabajo clínico en la cavidad bucal, mencionando múltiples ventajas respecto a siliconas de adición convencionales, pero de la cual se tiene poco reporte bibliográfico y clínico, por lo que nos lleva a plantearnos la siguiente pregunta de investigación . En dientes molares y premolares con pérdida de estructura dental de toda la cara oclusal, ¿Es la incrustación indirecta tipo overlay, en resina compuesta, elaborada mediante la innovadora técnica de matriz de silicona transparente, una buena alternativa de tratamiento o no presenta el sustento clínico y bibliográfico suficiente para garantizar un adecuado asentamiento de la incrustación?

### **3. Justificación**

En el área de rehabilitación, para realizar incrustaciones se requiere que éstas sean fisiológica y funcionalmente compatibles con las exigencias biomecánicas del aparato estomatognático, Todo esto depende del material con el que el profesional trabaja y los métodos que utiliza al realizar los diferentes procedimientos para la construcción de una incrustación.

Actualmente contamos con múltiples alternativas de tratamientos, técnicas, materiales y protocolos de realización para incrustaciones dentales, pero las propiedades reportadas de los materiales usados son escasos y los pocos que se encuentran pertenecen a las casas productoras de los mismos, por otra parte y de igual manera, los resultados clínicos fundamentales como el asentamiento marginal, siendo uno de los más relevantes en la elaboración y el éxito de una incrustación, son escasos y no se encuentra evidencia científica suficiente que apoye su utilización. Vale la pena señalar que un deficiente asentamiento marginal puede generar riesgo de lesiones cariosas secundarias; facilitar la degradación del cemento a causa de gaps existentes entre el diente e incrustación permitiendo el ingreso de fluidos y microorganismos que a su vez redundan en la microfiltración que reduce la longevidad y aumenta la probabilidad de fracaso de las incrustaciones, es por esto que a mayor disponibilidad de alternativas, se debe de dar mayor importancia en conocer las peculiaridades de cada material, su técnica de uso y sus ventajas y limitaciones, por lo tanto este estudio pretende brindar información sobre el margen de error que presente el asentamiento de

las incrustaciones Overlay indirectas con resina, elaboradas mediante la técnica de matriz de silicona transparente, dos materiales comúnmente utilizados en conjunto durante la atención clínica de los últimos años.

## **4. Objetivos.**

### **4.1 Objetivo general**

Evaluar el margen de error en incrustaciones overlay, elaboradas en resina compuesta, mediante técnica indirecta en dientes premolares y molares inferiores, para determinar si la técnica de matriz de silicona transparente resulta ser una técnica exitosa, éxito que se determinara en el asentamiento de la restauración.

### **4.2 Objetivos Específicos.**

Medir la distancia comprendida entre los márgenes internos de la restauración y las superficies externas de la preparación, tomando la medida del asentamiento en: el hombro vestibular, la medida del asentamiento en la superficie oclusal, la medida del asentamiento en la cúspide palatina y la medida del asentamiento en el hombro palatino de cada diente y la medida del selle marginal en la superficie más externa vestibular y la superficie más externa lingual.

Describir las ventajas que presente la silicona transparente, en su uso como matriz para la realización de incrustaciones tipo overlay, elaborada en resina compuesta.

Determinar el procedimiento clínico como exitoso o fallido.



## **5 Metodología.**

### **5.1 Tipo de estudio:**

Estudio cuasi experimental in vitro.

### **5.2 Muestra:**

24 dientes (premolares inferiores y molares inferiores, 34, 35, 36, 37, 44, 45, 46, 47). Triplicados por medio de impresora P30 SERIES DE RAPIDSHAPE.

### **5.3 Variables de estudio:**

-Asentamiento en cinco puntos:

- Punto 2 mitad entre punto 1 y pared axial de la superficie vestibular: medida del asentamiento en el hombro vestibular.
- Punto 3 parte más alta de la cúspide vestibular: medida del asentamiento en la cúspide vestibular.
- Punto 4 parte más profunda de la superficie oclusal: medida del asentamiento en la superficie oclusal.
- Punto 5 parte más alta de la cúspide lingual: medida del asentamiento en la cúspide lingual.
- Punto 6 mitad entre punto 7 y pared axial de la superficie palatina: medida del asentamiento en el hombro lingual.

-Selle marginal en dos puntos:

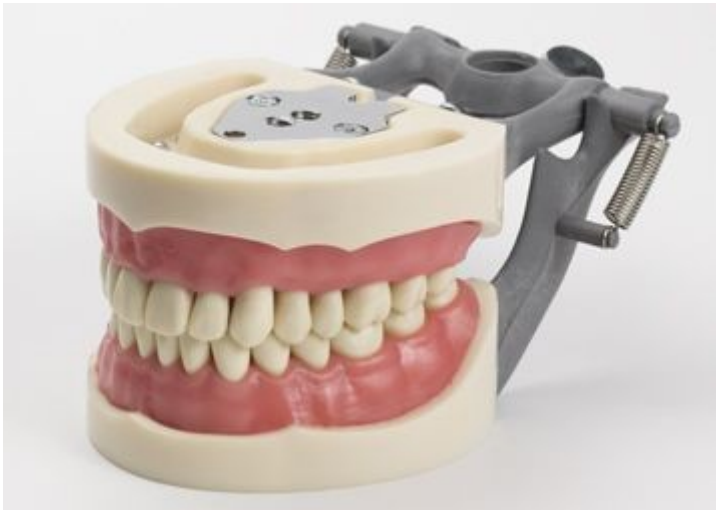

- Punto 1: Parte más externa vestibular, medida del selle marginal en la superficie vestibular.
- Punto 7: Parte más externa lingual, medida del selle marginal en la superficie lingual.

## **5.4 Descripción del procedimiento.**

### **5.4.1 selección de muestra**

De un modelo maestro tipodonto, en el cual solo se tomó para estudio, el maxilar inferior, y dos grupos de dientes: grupo 1 molares, grupo 2 premolares se tomaron dientes (34, 35, 36, 37, 44, 45, 46, 47). Como dientes patrones de referencia de estudio.

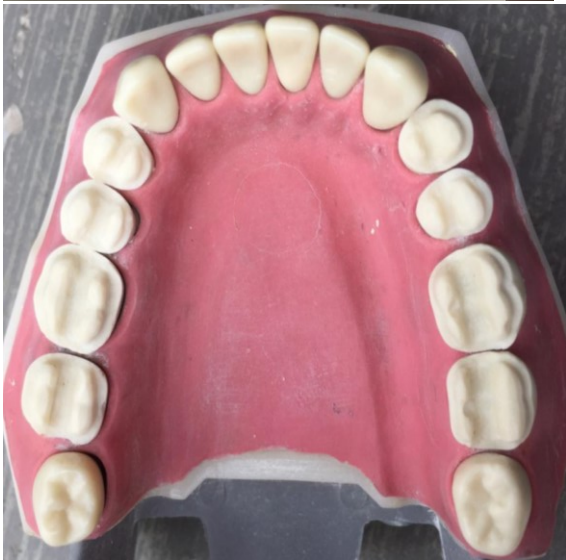
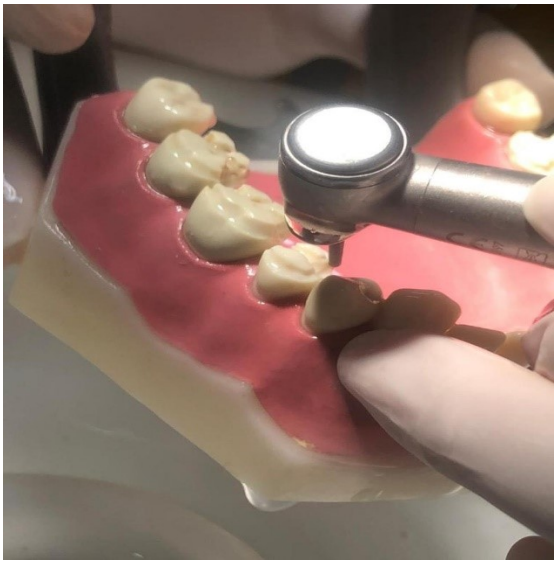
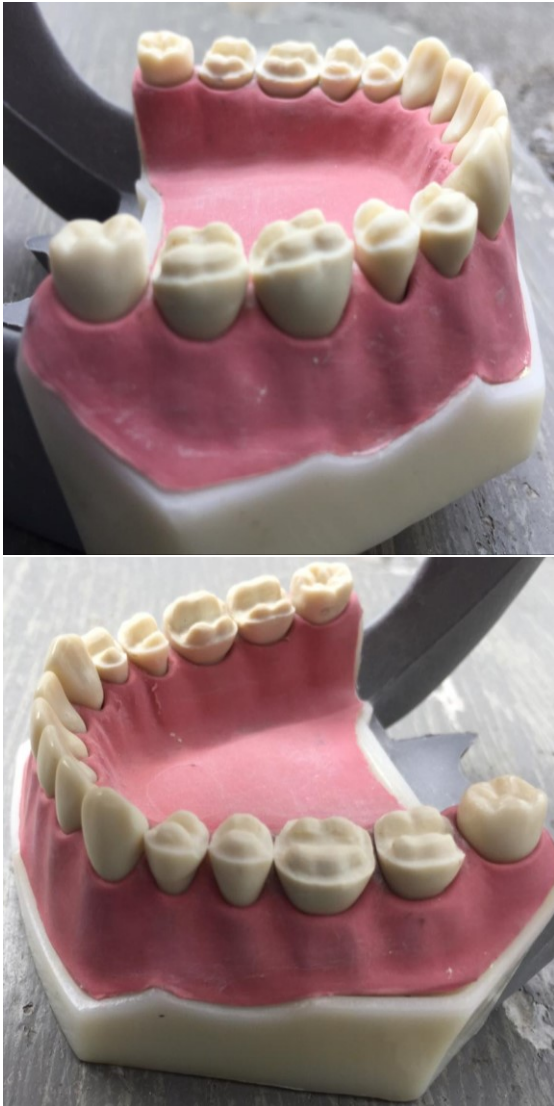*Ilustración 1, Modelo maestro, Modelo articulado OM-200G \*. (2020, 16 junio). EasyTienda Virodent, Recuperado de: <https://easytienda.com.co/producto/modelo-articulado-om-200g>.*

### **5.4.2 Preparaciones.**

Las preparaciones de los dientes fueron realizadas por una rehabilitadora oral con experiencia en el manejo de las incrustaciones overlay, quien se encargó de realizar la forma, la profundidad y la textura de las tallas de cada uno de los 8 dientes.

Se realizaron preparaciones tipo overlay, en los 8 dientes patrones de referencia (34, 35, 36, 37, 44, 45, 46, 47) con fresa tronco-cónica punta redonda para posteriormente duplicarlos.





*Ilustración 2, A) Preparación de los 8 dientes patrones de referencia, molares y premolares, B) Vista oclusal de los premolares y molares preparados, C) Vista lateral de premolares y molares derechos, D) Vista lateral de premolares y molares izquierdos, Fuente: Autores.*

#### Protocolo de preparación:

El Istmo: provee retención, es decir, le da a la restauración la cualidad de prevenir que sea desalojada en la misma dirección a la vía de inserción. También,

estabilidad que previene el desalajo en sentido diferentes a la vía de inserción, fuerzas laterales y oblicuas; y solidez estructural, que es provista por una adecuada reducción dental, para proveer al material restaurador el espesor necesario para que tenga una resistencia apropiada y para prevenir la deformación.

1.1 El flanco proximal provee integridad al margen

1.2 El bisel lingual, gingival y vestibular, provee, también, integridad al margen, ya que un bisel, según Rosenstiel, tiene ventajas como permitir bruñir el margen de la restauración colada, minimizar la discrepancia marginal y proteger estructura dental como esmalte sin soporte.

1.3 El bisel lingual, gingival y vestibular, provee, también, integridad al margen, ya que un bisel, según Rosenstiel, tiene ventajas como permitir bruñir el margen de la restauración colada, minimizar la discrepancia marginal y proteger estructura dental como esmalte sin soporte

1.4 El bisel de cúspide funcional y el hombro oclusal, proporcionan solidez estructural, para dar el espesor apropiado de material en la cúspide funcional, para resistir la función, y generan el recubrimiento cuspidéico para proteger la estructura dental.

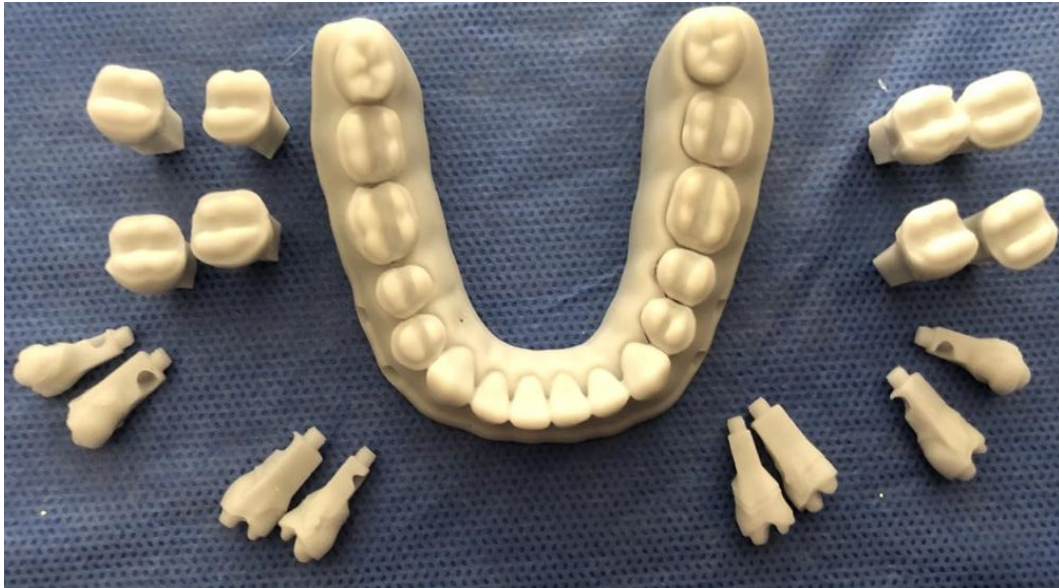1.5 La reducción oclusal, proporciona solidez estructural y en la cúspide no funcional genera la protección cuspidéica.

### 5.4.3 Transformación a dientes tipo geller

Se triplicaron los dientes de cada patrón de referencia, Ejemplo: Diente 34 patrón + 3 dientes idénticos. El proceso de triplicación se realizó con la impresora P30 SERIES DE RAPIDSHAPE CON HONDA DE LUZ A 365 nm, e impresión de capa a 50 MICRAS utilizando resina SHERA GREY UV HONDA DE LUZ 365, y se obtuvieron 24 dientes tipo geller.



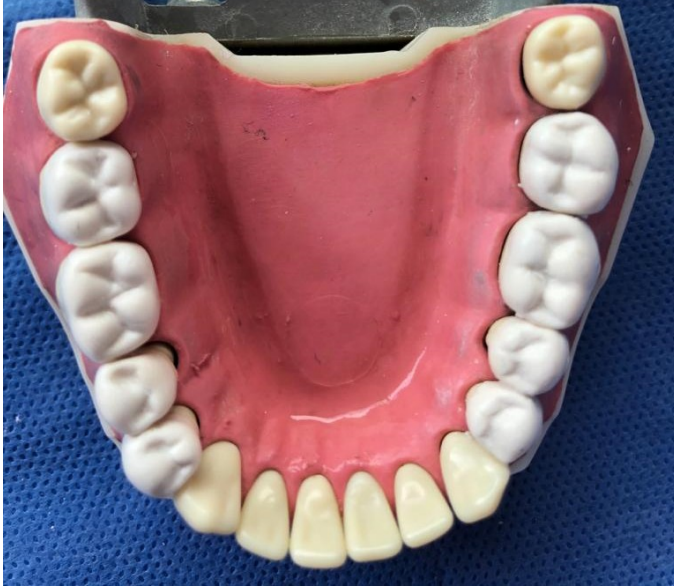*Ilustración 3, impresora P30 SERIES DE RAPIDSHAPE, mediante la cual se realizó el modelo geller y los 24 dientes de muestra. Straumann. (s. f.), Recuperado de: <https://www.straumann.com/cl/es/profesionales-de-la-odontologia/productos-y-soluciones/soluciones-digitales-cares/para-laboratorios-dentales/cares-p-series.html>.*



*Ilustración 4, modelo geller obtenido y sus 24 dientes tipo geller. Fuente: Autores.*

#### **5.4.4 Encerado diagnóstico**

Se realizó encerado diagnóstico de futuras incrustaciones sobre los 8 dientes de patrón de referencia de preparación con cera Yeti IQ Compact Ash-Free White Wax, el cual fue elaborado por un laboratorio.

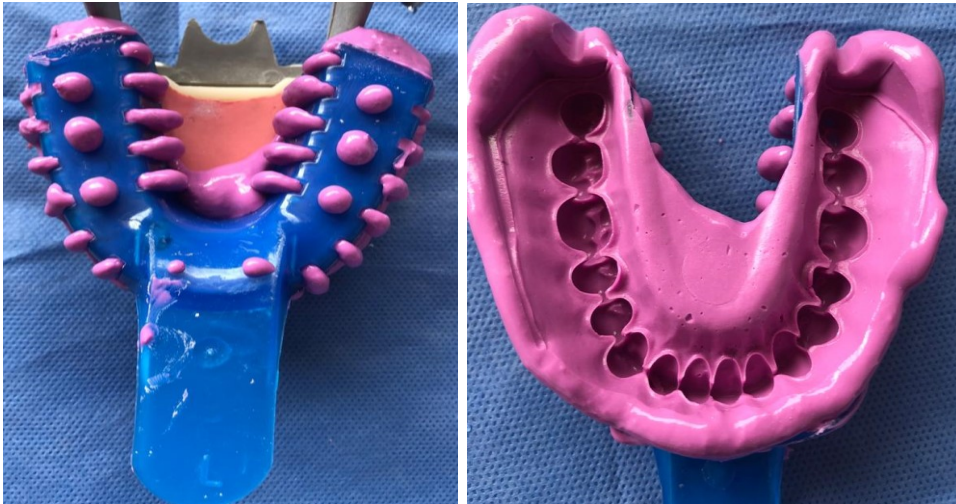

*Ilustración 5, Encerado diagnóstico sobre premolares y molares derechos e izquierdos inferiores, Fuente: Autores.*

#### **5.4. 5 Elaboración de cubetas transparentes.**

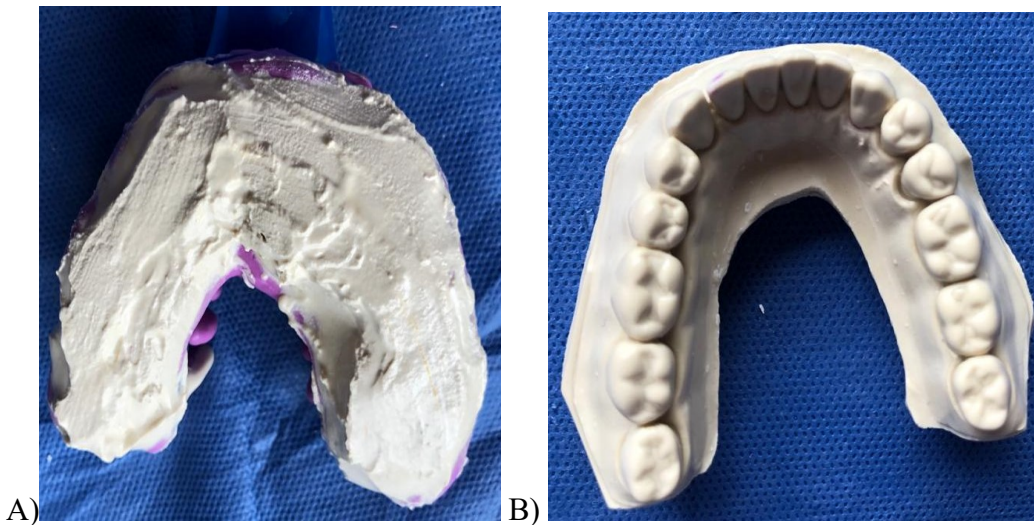
Se elaboraron cubetas individuales transparentes mediante el siguiente protocolo clínico:

1. Se tomó una impresión con Alginato siliconado zhermack hydrogum 5, al modelo maestro de referencia, usando cubetas plásticas talla M.



*Ilustración 6, A), B) Impresión del modelo maestro. Fuente: Autores.*

2. Se realizó vaciado en Yeso tipo III, teniendo como resultado el modelo de referencia en yeso para poder realizar los cortes sobre él y no causar daños al modelo maestro.

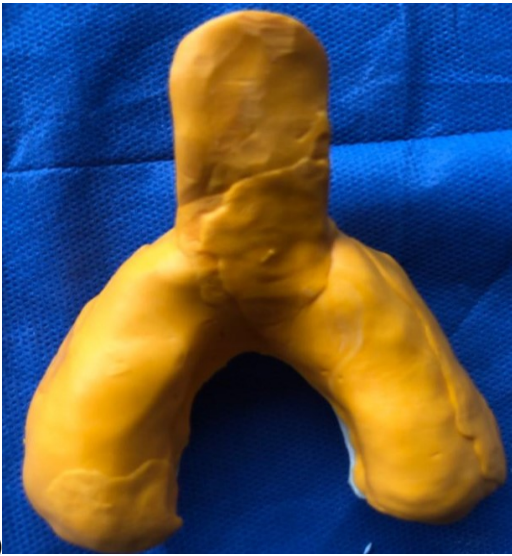

*Ilustración 7, A) Vaciado de la impresión, B) Modelo obtenido, Fuente: Autores.*





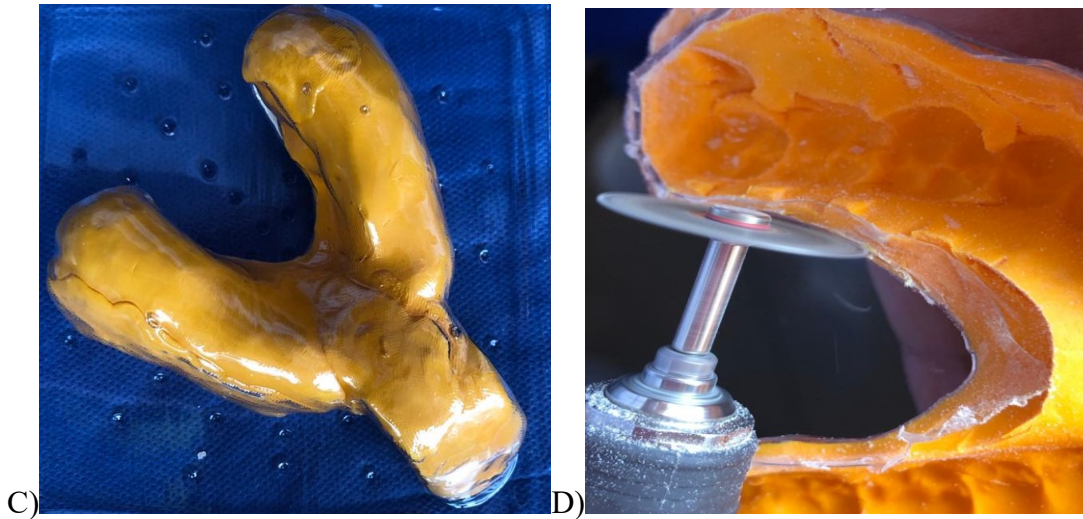
3. Elaboración de cubeta transparente: Se realizó una Matriz de Polivinil elite HD Zhermack, a toda la arcada del modelo previamente vaciado, simulando la forma de una cubeta, y con la matriz de silicona en forma de cubeta puesta sobre el modelo, Se realizó la confección de la cubeta transparente con acetato de 8mm por medio de la máquina de acetatos Vacuum, y se realizaron los cortes pertinentes con disco diamantado en micromotor, obteniendo así la cubeta transparente con el espacio necesario para la silicona transparente.



A)



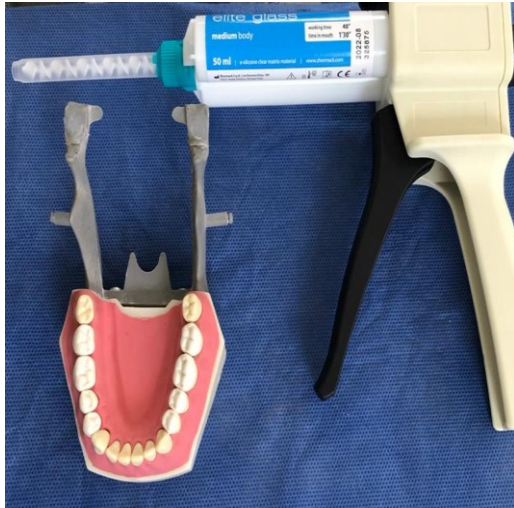B)



*Ilustración 8, A) Simulación de forma de cubeta en polivinil, B) Maquina Vacuum, C) Cubeta de acetato, D) Corte de la cubeta, Fuente: Autores.*

#### **5.4.6. Elaboración de matriz de silicona transparente.**

Se realizó Toma de impresión, (elaboración de matriz de silicona transparente):  
Se tomó impresión a los 8 dientes patrones de referencia (34, 35, 36, 37, 44, 45, 46, 47) con encerado diagnóstico, usando silicona transparente (Elite Transparent - Zhermack) sobre la cubeta transparente y se esperó la polimerización de la silicona durante 15 minutos.



A)

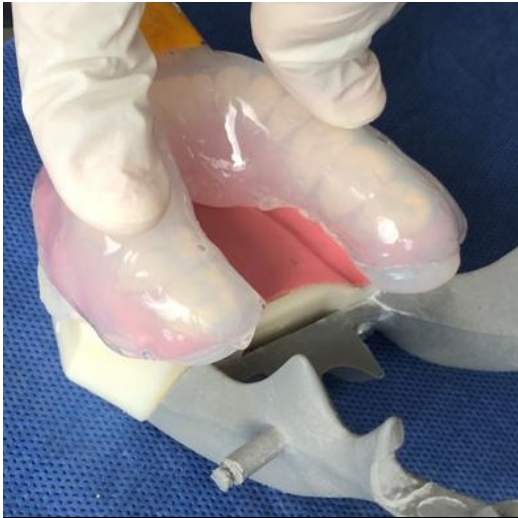
B)

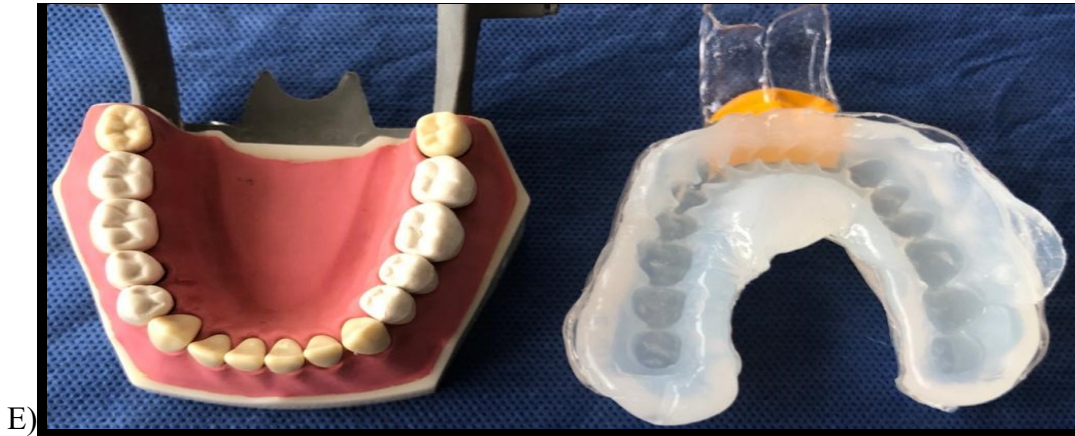

C)



D)





*Ilustración 9, A), B) Silicona elite glass Zhermack, y pistola dispensadora, C) Silicona elite glass Zhermack, dispensada en la cubeta transparente, D) Impresión y polimerización, E) Matriz de silicona transparente elite glass Zhermack, Fuente: Autores.*

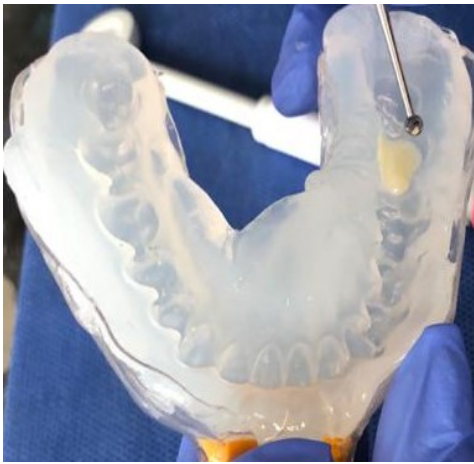#### **5.4.7 Elaboración de incrustaciones.**

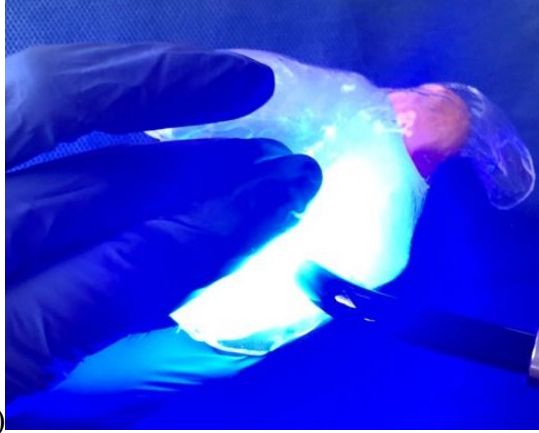Se aislaron los dientes adyacentes con teflón, y las cavidades de los dientes se aislaron con una capa de vaselina aplicada con pincel, y se procedió a la colocación de resina 3M ESPE Filtek P60, en la matriz de cada diente, la cual fue llevada con fp3 de teflón y condensada con un bruñidor de bola y suavizada con microbrush, se realizó verificación, en la cual no hubiesen burbujas en la resina y posteriormente se llevó a la cavidad overlay de cada diente, después se fotopolimerizó por 20 segundos por la superficie vestibular lingual y oclusal, realizando el mismo proceso en los 24 dientes.



A)

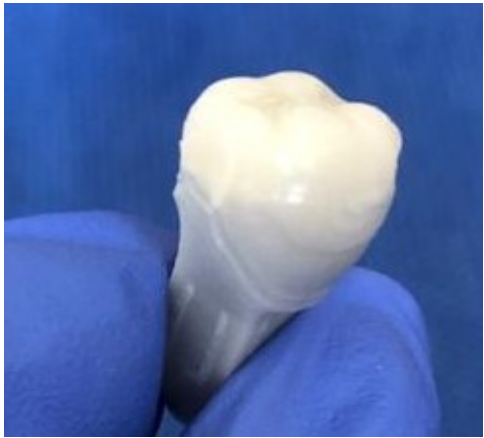
B)



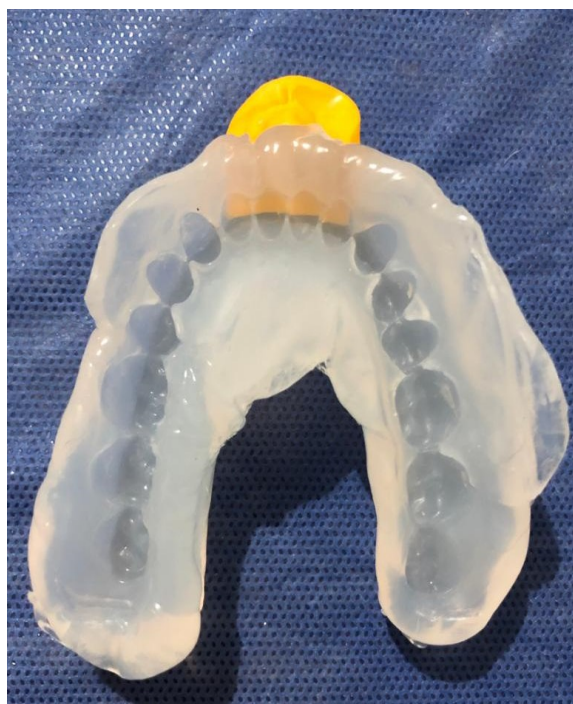
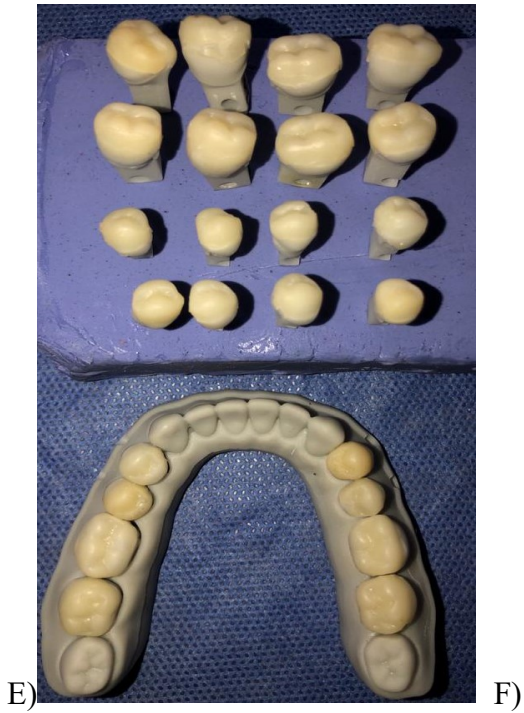
C)

D)



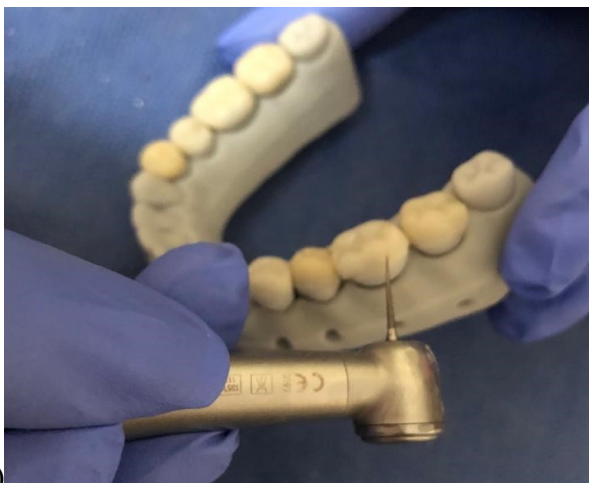



*Ilustración 10, A) lampara de fotocurado, resinas 3M ESPE Filtek P60, fp3 de teflón y microbrush, B) condensación de resina en la matriz de silicona, C) Fotopolimerización por 20 segundos por superficie, D) Incrustación obtenida, E) 24 Incrustaciones finales, F) estado de la matriz de silicona después de realizadas las 24 incrustaciones, Fuente: Autores.*

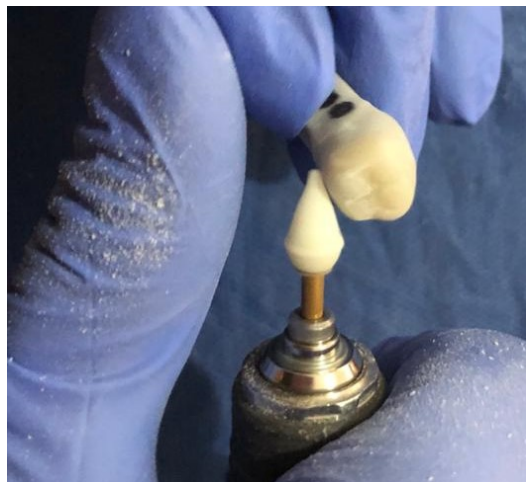#### 5.4.8 Pulido de las incrustaciones.

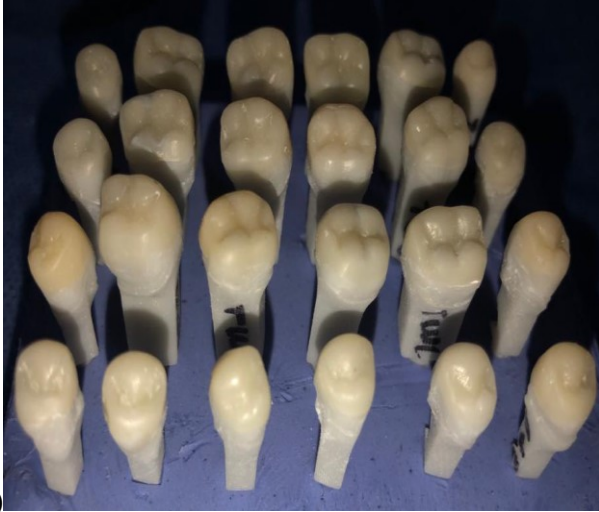Con una fresa de pulido halo blanco punta de lápiz se pulieron las superficies vestibular, lingual e interproximal de cada incrustación con pieza de alta velocidad y por último se utilizaron las puntas de acabado Enhance por superficie vestibular y lingual de cada incrustación con micromotor.



A)

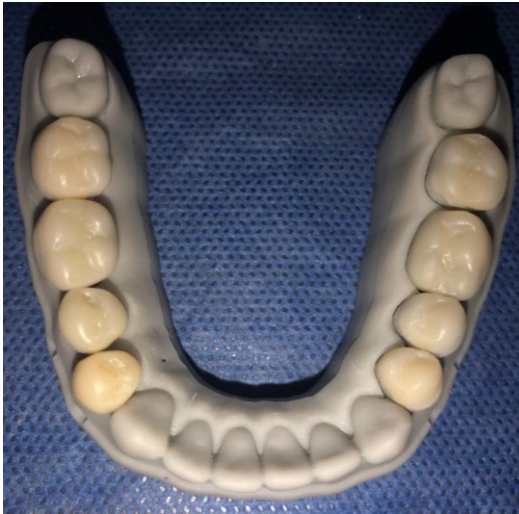B)





C)

D)



*Ilustración 11, A) Pulido de incrustaciones con pieza de alta velocidad y fresa punta de lapiz halo blanco, B) Acabado con puntas ENHANCE, C) 24 incrustaciones pulidas finales, D) incrustaciones finales en modelo, Fuente: Autores.*


## **6 Corte de muestras con láser.**

Previo al paso de los cortes, se aplicó color a cada grupo de dientes con el fin de evitar confusiones, se aplicó en la porción de la raíz color verde para los 3 dientes correspondientes al segundo molar izquierdo, vino tinto a los 3 dientes correspondientes a primer molar izquierdo, azul a los 3 dientes correspondientes a segundo premolar izquierdo, rosado a los 3 dientes correspondientes a primer premolar izquierdo, amarillo a los 3 dientes correspondientes a primer premolar derecho, blanco a los 3 dientes correspondientes a segundo premolar derecho, negro a los 3 dientes correspondientes a primer molar derecho, naranja a los 3 dientes correspondientes a segundo molar derecho y Se realizó posicionamiento de los dientes en la guía de la maquina laser Triumph 1390 a los 3 dientes correspondientes a primer premolar derecho, blanco a los 3 dientes correspondientes a segundo con alta exigencia de precisión de corte, la cual contiene un área de trabajo de 1300\* 900mm, y su funcionamiento es por medio de CO2, se realizaron cortes por la línea media en sentido vestibulo-palatino de cada diente a una velocidad de 1 y potencia de 85-80W, empleando para la realización del corte completo de cada diente un tiempo de 7.5 segundos.



A)


B)



*Ilustración 12, A) Maquina Laser Triumph 1390, B) Cortes De laser sobre los dientes, Fuente: Autores.*

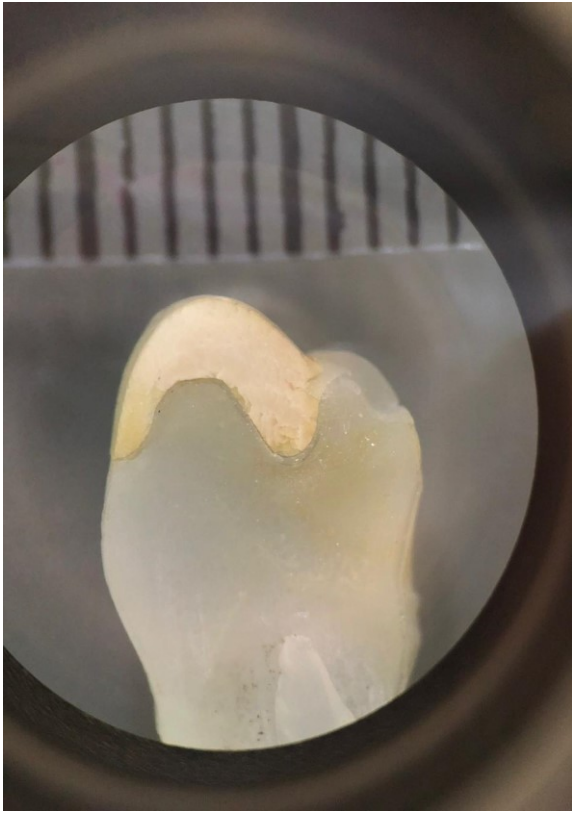
## **7 Fotografías en Estéreo microscopio Glass.**

Luego de obtener los cortes de los dientes se ubicaron uno a uno en el Estéreo microscopio Glass, con cabezote binocular – 45° inclinación – 360° rotación, Graduación de distancia interpupilar 55-75mm y Zoom 1:6.7. El cual cuenta con un tubo ocular izquierdo con ajuste de dioptría  $\pm 5dp$  y con oculares WF10X / $\varnothing 23mm$ , por medio de los cuales se tomaron las fotografías al posicionar el lente de la cámara en los oculares y capturar cada una de las imágenes reproducidas por el Estéreo microscopio Glass, todas bajo un rango de enfoque de 80mm y en las cuales se utilizó para la fotografía un dentímetro para tener un punto de referencia a la hora de realizar las mediciones.



A)

B)



*Ilustración 13, A) Estéreo Microscopio Glass Serie Z, B) Fotografía Obtenida por medio del ocular del estéreo microscopio Glass, Fuente: Autores.*

## **8 Medición por Medio de Software imageJ.**

Con las fotografías obtenidas, se realizó por medio del software imageJ, el cual es un programa de procesamiento de imagen digital que permite realizar mediciones exactas, por medio de este, se descargaron las 24 imágenes, obtenidas en el Estéreo microscopio Glass, se separaron las 3 imágenes que le correspondía a cada uno de los 8 dientes, y los resultados de estos se fueron guardando en una hoja de Excel. Cada imagen constaba de la foto del corte del diente y una regla



milimetrada en la parte superior, se tomó como referencia 5mm para la medición, se hicieron varias mediciones en pixeles de esos 5mm para lograr mayor exactitud y cada uno de estos resultados se les tomo la media, siendo este el promedio más acercado de cada medición en el cual fue 283.000 pixeles ,a estos pixeles se les hizo la conversión a micras teniendo la referencia de que 5mm correspondía a 283.000 pixeles y 5mm equivalen a 5000 micras, programando cada una de las imágenes, para que con esta medida cada uno de los 7 puntos de referencia dieran en micras, midiendo el espacio que había entre la incrustación y el diente. Se sacaron los resultados en micras, obteniendo 7 datos de cada diente, siendo estos plasmados en una tabla, los puntos en los cuales se realizaron las medidas fueron:

Punto 1 parte más externa vestibular: medida del selle marginal en la superficie vestibular.

· Punto 2 mitad entre punto 1 y pared axial de la superficie vestibular: medida del asentamiento en el hombro vestibular.

· Punto 3 parte más alta de la cúspide vestibular: medida del asentamiento en la cúspide vestibular.

· Punto 4 parte más profunda de la superficie oclusal: medida del asentamiento en la superficie oclusal.

· Punto 5 parte más alta de la cúspide lingual: medida del asentamiento en la cúspide lingual.

· Punto 6 mitad entre punto 7 y pared axial de la superficie palatina: medida del asentamiento en el hombro lingual.

· Punto 7 parte más externa palatina: medida del selle marginal en la superficie lingual.

Tabla 1, Resultados obtenido por el software imagej IPD: primer premolar derecho, 2PD: segundo premolar derecho, 1MD: primer molar derecho, 2MD: segundo molar derecho, 1PI: primer premolar izquierdo, 2PI: segundo premolar izquierdo, 1MI: Primer molar izquierdo

TABLA DE DATOS

Resultado de selle marginal y asentamiento en incrustaciones con resina compuesta (3m ESPE Filtek P60)

Muestra	PUNTO 1 Parte externa V μm	PUNTO 2 Mitad entre P.1 y pared axial V μm	PUNTO 3 Parte mas alta de cúspide V μm	PUNTO 4 Parte más profunda de sup. Oclusal μm	PUNTO 5 Parte más alta de cúspide L μm	PUNTO 6 Mitad entre p. 7 y pared axial de sup. L. μm	PUNTO 7 Parte externa L. μm
1PD #1	45.3	34.3	30.7	38.2	47.0	23.7	35.3
1PD #2	86.1	75.9	70.9	38.3	38.1	23.4	22.0
1PD #3	47.4	41.8	34.5	38.4	42.3	25.5	29.9
2PD #1	15.4	52.4	11.0	38.5	2.9	3.1	3.1
2PD #2	1.4	2.2	29.5	38.6	46.3	44.1	25.2
2PD #3	8.8	15.6	26.5	38.7	7.5	7.9	4.9
1PI #1	24.2	8.8	8.8	38.8	61.8	59.4	75.4
1PI #2	11.2	33.5	17.6	38.9	19.8	1.5	32.3
1PI #3	4.2	13.4	33.1	38.10	4.4	9.3	222.4
2PI #1	13.4	30.7	26.5	38.11	31.2	32.1	5.9
2PI #2	44.1	35.9	37.6	38.12	18.8	15.9	13.2
2PI #3	6.5	9.8	13.2	38.13	15.8	16.0	11.0
1MD #1	2.2	0.5	3.2	17.6	22.0	1.2	1.6
1MD #2	1.4	8.9	17.9	34.2	4.4	6.5	6.5
1MD #3	37.7	36.8	23.5	41.2	15.4	17.9	2.9
2MD #1	0.7	0.5	22.1	35.3	66.2	34.4	0.7
2MD #2	6.2	31.2	48.5	61.8	30.9	3.1	1.4
2MD #3	1.1	19.5	15.6	15.3	0.7	9.8	4.4
1MI #1	112.5	50.3	70.8	61.9	44.1	28.3	44.3
1MI #2	2.9	12.4	20.9	35.4	9.3	9.8	13.2
1MI #3	2.9	13.9	17.6	13.2	13.2	2.2	3.2
2MI #1	221.0	127.4	185.5	48.5	55.9	53.0	190.6
2MI #2	37.6	7.4	23.5	38.2	1.6	3.1	1.6
2MI #3	23.5	1.2	1.1	22.0	4.4	15.9	29.2

## **6. Análisis estadístico.**

El análisis estadístico fue realizado por medio del programa GraphPad Prism 8, la versión más intuitiva y sofisticada de prism hasta ahora, la cual es una herramienta de estadísticas versátil, que permite obtener una ventaja al ingresar datos en tablas estructuradas y guiar hacia análisis estadísticos que agilizan el trabajo de investigación, GraphPad Prism combina gráfica científica, ajuste de curvas integral (regresión no lineal), estadísticas comprensibles y organización de datos, Prism presenta una extensa biblioteca de análisis desde común a altamente específico: regresión no lineal, pruebas t, comparaciones no paramétricas, ANOVA de una, dos y tres vías, análisis de tablas de contingencia, análisis de supervivencia y mucho más. Cada análisis tiene una lista de verificación para ayudar a comprender los supuestos estadísticos requeridos y confirmar que se ha seleccionado una prueba adecuada, No se requiere codificación. Los gráficos y resultados se actualizan automáticamente en tiempo real. Cualquier cambio en los datos y análisis (agregar datos perdidos, omitir datos erróneos, corregir errores tipográficos o cambiar las opciones de análisis) se refleja en los resultados, gráficos y diseños instantáneamente, se ingresaron los valores obtenidos de cada uno de los 7 puntos medidos en los 24 dientes, en las tablas estructuradas del programa, y se compararon dos grupos los dientes, molares y premolares izquierdos respecto a premolares y molares derechos, Se realizó una medición para analizar la distribución de los datos por medio del test de Kolmogorov Smirnov y se encontró que todos los grupos se ajustaron a una distribución norma, Debido a que se obtuvo una distribución

normal y datos paramétricos se procedió a realizar una prueba T Student con grupos experimentales “No pareados” con corrección de Welch’s y asumimos desviaciones estándar diferentes.

## **7. Resultados.**

Los resultados experimentales son presentados en las Tablas 1,2,3,4,5, 6 y 7. En términos generales, al comparar los promedios entre los dos grupos se establecieron diferencias estadísticamente significativas en el punto que medían el selle lingual (punto7).

### **TABLA N° 2**

La tabla N° 2 se compone de los dientes premolares y la tabla N° 3 los dientes molares.

En la tabla N° 2, se ordenaron los datos en la columna vertical de tres primeros premolares y tres segundos premolares, la cual se compone la parte horizontal de sus puntos de medida al igual que en cada punto se componía de los premolares del lado derecho y los premolares del lado izquierdo.

Tabla 2, Diferencia entre premolares derechos e izquierdos.

PREMOLARES

	PUNTO 1 Parte externa V		PUNTO 2 Mitad entre P.1 y pared axial V		PUNTO 3 Parte mas alta de cúspide V		PUNTO 4 Parte más profunda de sup. Oclusal		PUNTO 5 Parte más alta de cúspide L		PUNTO 6 Mitad entre p. 7 y pared axial de sup. L		PUNTO 7 Parte externa L	
	(µm)		(µm)		(µm)		(µm)		(µm)		(µm)		(µm)	
	derecho	izquierdo	derecho	izquierdo	derecho	izquierdo	derecho	izquierdo	derecho	izquierdo	derecho	izquierdo	derecho	izquierdo
1er premolar	45.3	24.2	34.3	8.8	30.7	8.8	38.2	32.3	47.0	61.8	23.7	59.4	35.3	75.4
1er premolar	86.1	11.2	75.9	33.5	70.9	17.6	42.1	24.3	38.1	19.8	23.4	1.5	22.0	32.3
1er premolar	47.4	4.2	41.8	13.4	34.5	33.1	39.2	22.0	42.3	4.4	25.5	9.3	29.9	222.4
2do premolar	15.4	13.4	52.4	30.7	11.0	26.5	27.6	30.9	2.9	31.2	31.2	32.1	31.2	5.9
2do premolar	1.4	44.1	2.2	35.9	29.5	37.6	16.2	33.8	46.3	18.8	44.1	15.9	25.2	13.2
2do premolar	8.8	6.5	15.6	9.8	26.5	13.2	20.9	11.2	7.5	15.8	7.9	16.0	4.9	11.0

PREMOLARES

No hubo diferencias significativas en ninguno de los puntos del lado derecho e izquierdo.

### TABLA N° 3

En la tabla N° 3, se ordenaron los datos en la columna vertical de tres primeros molares y tres segundos molares en la cual se componía la parte horizontal de sus puntos de medida al igual que cada punto se componía de los molares del lado derecho y los molares del lado izquierdo.



Tabla 6, Punto 2 mitad entre punto 1 y la pared axial de la superficie vestibular: medida del asentamiento en el hombro vestibular, Fuente: Autores.

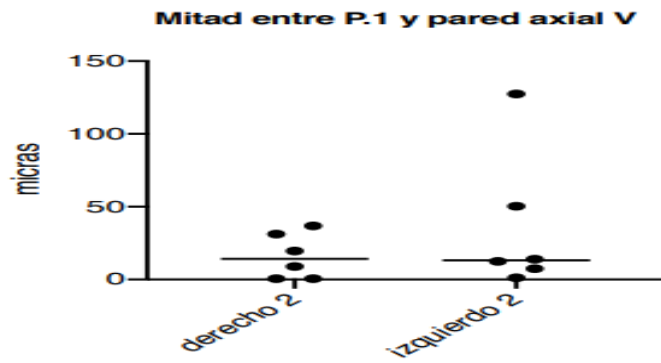


Tabla 7, Punto 3 parte más alta de la cúspide vestibular: medida del asentamiento en la cúspide vestibular, Fuente: Autores.

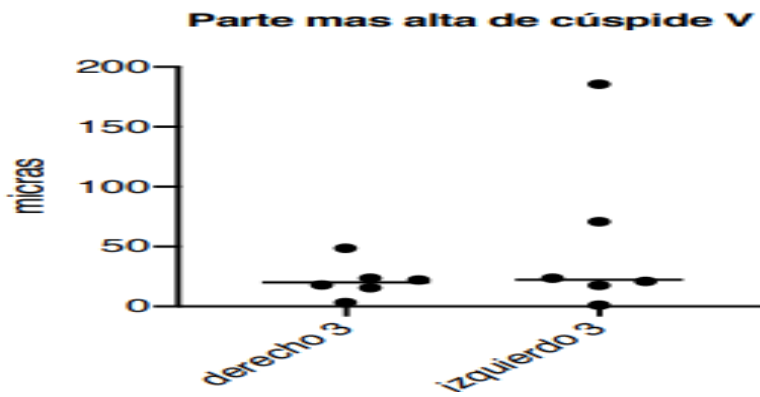


Tabla 8, Punto 4 parte más profunda de la superficie oclusal: medida del asentamiento en la superficie oclusal, Fuente: Autores.

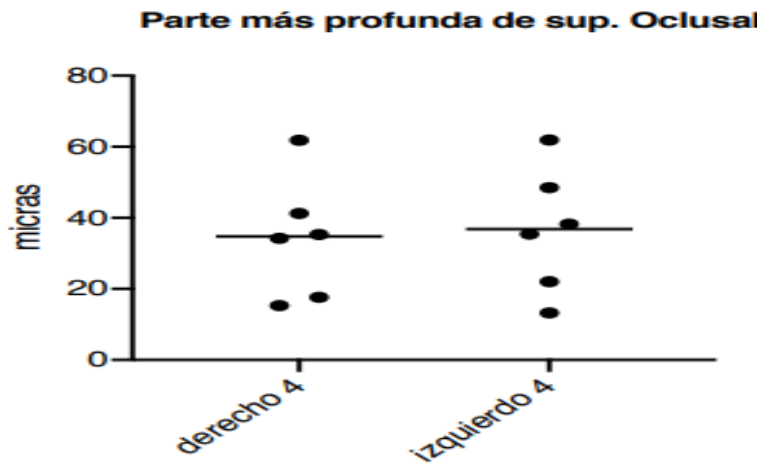




Tabla 9, Punto 5 parte más alta de la cúspide palatina: medida del asentamiento en la cúspide palatina, Fuente Autores.

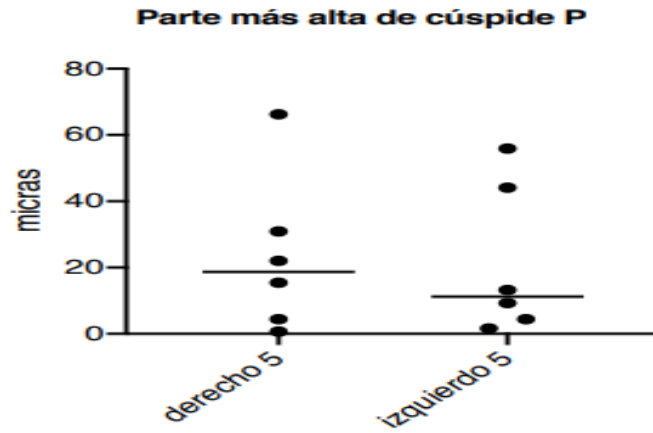


Tabla 10, Punto 6 mitad entre punto 7 y pared axial de la superficie palatina: medida del asentamiento en el hombro lingual, Fuente: Autores.

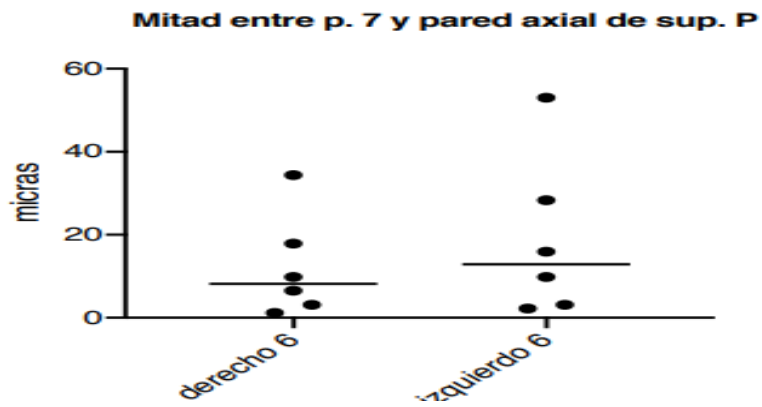
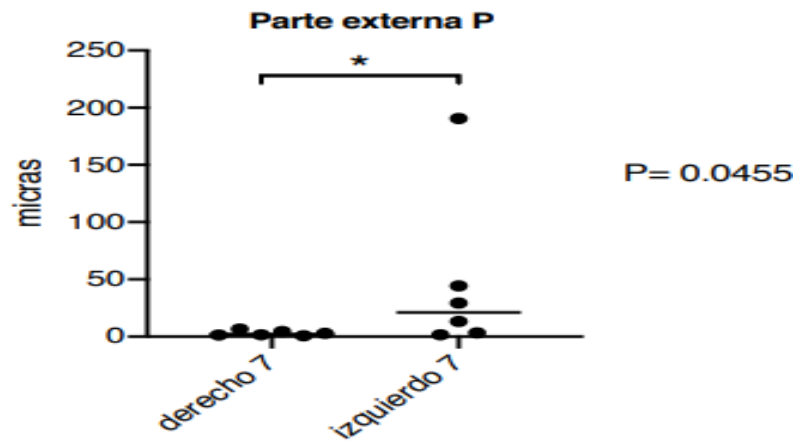


Tabla 11, Punto 7 parte más externa lingual: medida del selle marginal en la superficie lingual, Fuente: Autores.



### PREMOLARES

Tabla 12, Punto 1 parte más externa vestibular: medida del selle vestibular, Fuente: Autores

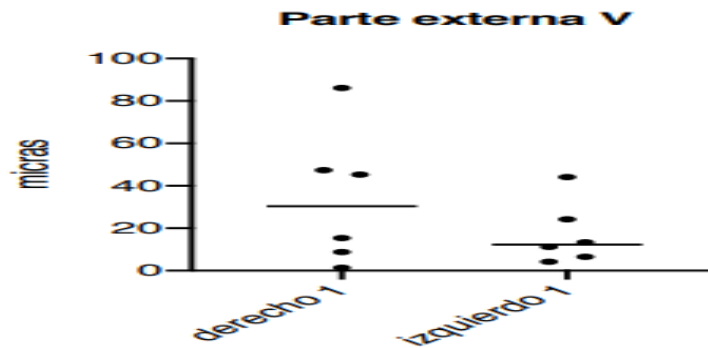


Tabla 13, Punto 2 mitad entre punto 1 y la pared axial de la superficie vestibular: medida del asentamiento en el hombro vestibular, Fuente: Autores.

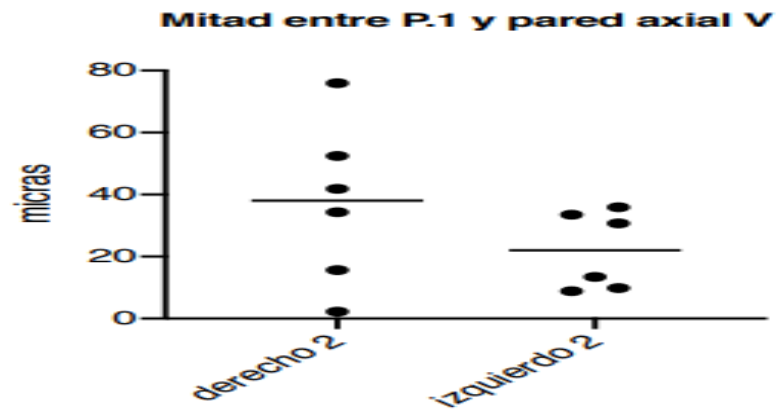


Tabla 14, Punto 3 parte más alta de la cúspide vestibular: medida del asentamiento en la cúspide vestibular, Fuente: Autores.

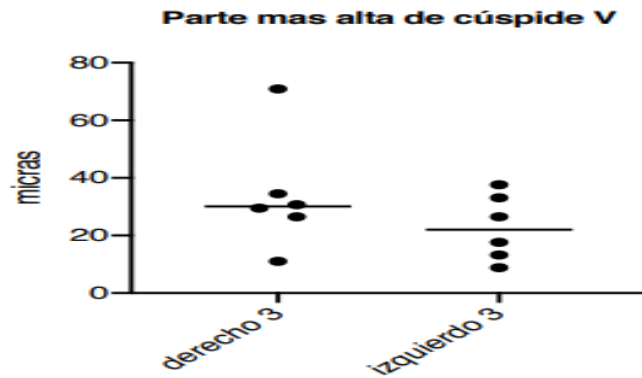


Tabla 15, Punto 4 parte más profunda de la superficie oclusal: medida del asentamiento en la superficie oclusal, Fuente: Autores.




Tabla 16, Punto 5 parte más alta de la cúspide palatina: medida del asentamiento en la cúspide palatina, Fuente Autores.

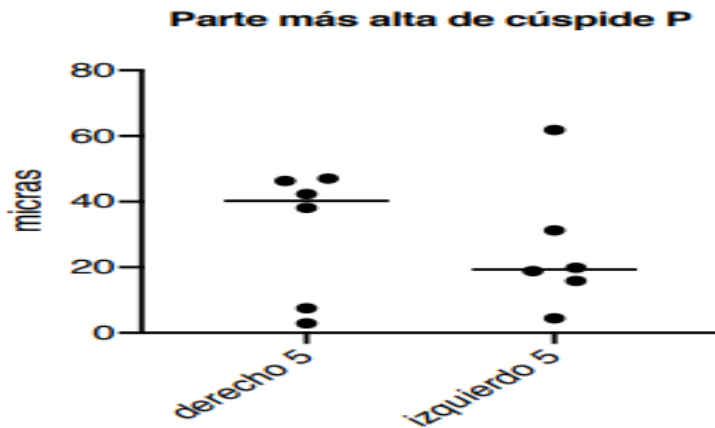


Tabla 17, Punto 6 mitad entre punto 7 y pared axial de la superficie palatina: medida del asentamiento en el hombro lingual, Fuente: Autores.

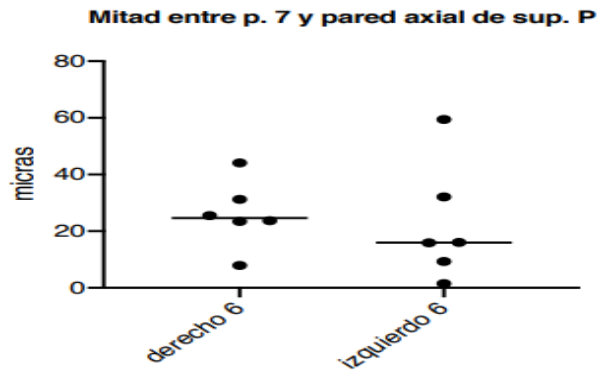
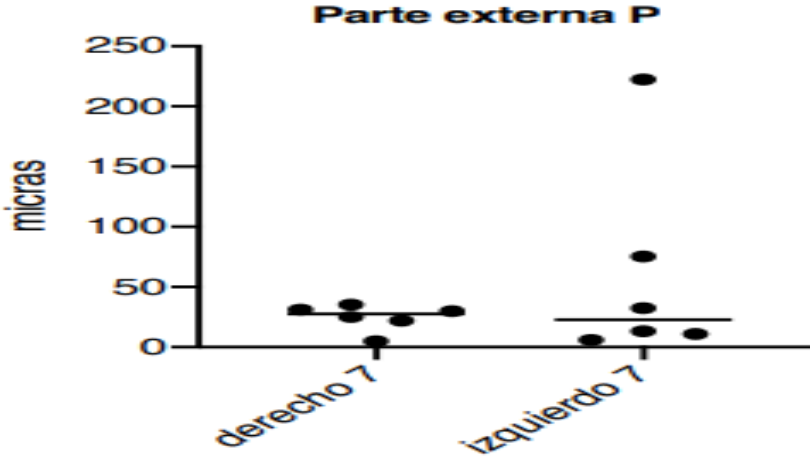


Tabla 18, Punto 7 parte más externa lingual: medida del selle marginal en la superficie lingual, Fuente: Autores.



## 8. Discusión.

Al igual que otros factores, la adaptación del selle marginal y el asentamiento, son criterios importantes al evaluar la calidad en rehabilitación oral. La precisión del selle marginal en la restauración dental es un punto crucial para satisfacer requerimientos biológicos, funcionales o estéticos. Por tanto, este es uno de los criterios más usado en la práctica diaria de los odontólogos para evaluar la aceptabilidad clínica de las restauraciones orales, tipo incrustaciones. Este estudio usó parámetros estandarizados de medición, pero no simula realmente una situación clínica *in vivo* en la rehabilitación oral.

Existe gran cantidad de variaciones en la medición del selle marginal para considerarlo clínicamente aceptable; debido a que no hay guías generales estandarizadas sobre cómo realizar las mediciones del selle en las coronas *in vivo* o *in vitro*, Holmes *et al.* Hicieron una aproximación importante a la definición de selle marginal; establecieron las diferencias del selle de acuerdo con las diferencias de contorno entre la cofia y el margen del diente. Ellos afirmaron que “La medida perpendicular desde el margen de la superficie interna de la cofia al margen de la preparación dental es llamada selle marginal”.

Sin embargo, en la práctica clínica es difícil describir un selle marginal debido a las aberraciones o defectos morfológicos y a los márgenes redondeados. Esta podría ser una de las principales razones de la gran cantidad de variaciones en la medida del selle marginal informada comúnmente entre investigadores en este tipo de estudios.

Otros investigadores informan en la literatura gran variabilidad en cuanto a la medida del selle marginal clínicamente aceptable. Abbate *et al.* Demostraron que la apertura marginal estaba en el rango de 56 a 81  $\mu\text{m}$ . Otros autores, Como Dedmond, el cual por su parte informa como apertura marginal clínicamente aceptable un rango que va desde 0 hasta 104  $\mu\text{m}$ . Según Weber *et al.* el tamaño del selle clínicamente aceptable incluye un amplio rango, que, según las referencias bibliográficas, se encuentra entre 50  $\mu\text{m}$  y alcanza alrededor de 120  $\mu\text{m}$ . Mc Lean *et al.* En su estudio clínico de 1,000 restauraciones Durante un período de 5 años concluyeron que 120  $\mu\text{m}$  representa la máxima apertura marginal clínicamente aceptable. Según Arbetsgruppe, las brechas marginales de hasta 300  $\mu\text{m}$  deberían ser aceptadas clínicamente. Son reportadas aperturas marginales que van desde 56 hasta 300  $\mu\text{m}$ , aunque Weber *et al.* Indican que en la evidencia clínica no existe un criterio infalible.

Se toma como punto de referencia en este estudio para determinar un rango de selle marginal clínicamente aceptable de 120  $\mu\text{m}$ , se usaron 2 puntos para determinar el selle marginal, el punto 1 y el punto 7 y se obtiene en los resultados, que en forma general todos se ciñen a este rango, presentando únicamente: un primer premolar inferior izquierdo un rango superior de 222.4 y un segundo molar inferior izquierdo 190.6, ambos en el punto 7, que mide el selle lingual.

En la revisión bibliográfica realizada para la evaluación del asentamiento, no se encontraron estudios publicados que informaran rangos de medidas del asentamiento clínicamente aceptables en incrustaciones elaboradas en resina.

El asentamiento de la incrustación sobre las tallas dentales fue medido en 5 puntos estandarizados, teniendo en cuenta que este criterio es importante al igual que el selle marginal, estos datos permitieron analizar qué tanto se aproxima la superficie interna de la incrustación a la preparación dental, algo que clínicamente es imposible cuantificar por lo tanto los valores obtenidos in vitro, en el presente estudio nos permite extrapolar a las condiciones clínicas, los valores encontrados oscilaron entre 0.5 y 185.5  $\mu\text{m}$ .

Andrade, J, Ortega, CH y Aragón, E. (2004), realizaron un estudio de análisis de asentamiento con dos sistemas cerámicos disponibles en el mercado, Empress 2® y In Ceram®, en el cual obtuvieron resultados de la medición de 5 puntos para determinar el asentamiento, dichos resultados oscilan entre 46  $\mu\text{m}$  y 460  $\mu\text{m}$ . En el presente estudio se midieron los mismos 5 puntos, sin embargo, se obtuvieron resultados diferentes y significativos que oscilan entre 0.5  $\mu\text{m}$  y 185.5  $\mu\text{m}$ , teniendo en cuenta que el material utilizado fue resina en lugar de cerámica.

Vale la pena recalcar que Andrade, J, Ortega, CH y Aragón, E. (2004), encontraron algunos espacios de más de 300  $\mu\text{m}$  en oclusal el punto 4, y de más de 400  $\mu\text{m}$  en la cúspide palatina punto 5 y en nuestro estudio los valores para el punto 4 fueron de 13.2 a 61.8  $\mu\text{m}$  y en la cúspide palatina punto 5, de 0.7 a 66.2  $\mu\text{m}$ . Esto sirve como explicación clínica importante a la hora de evaluar la resistencia a la fractura, porque las estructuras en porcelana son frágiles cuando no han sido total y



homogéneamente cementadas, pues están sin soporte metálico; la falta de asentamiento de la incrustación sobre la talla dental impide que las cargas oclusales se distribuyan en una forma adecuada generando una disminución sustancial en la resistencia a la fractura, y según lo dicho anteriormente podemos distinguir que la resina presentó mejor comportamiento respecto a la cerámica, y por ende presentara mejor resistencia a la fractura.

Durante la ejecución de este proyecto se pretendía cementar las incrustaciones, sin embargo, no fue necesario debido a su óptimo asentamiento y retención, por ende, ninguna de éstas fue desalojada al momento de su realización, a pesar de haber sido aisladas previamente con vaselina. Vale la pena aclarar que posterior al corte con láser de los dientes, algunas incrustaciones si fueron desalojadas de sus cavidades como consecuencia de dicho corte, sin embargo, este desalojo no fue mayor a un 30% del total de las incrustaciones.

Por todo lo anterior y por los resultados obtenidos en la presente investigación podemos distinguir características adecuadas en el entorno de simulación clínica de la resina y determinarla como un material apto para la realización de las incrustaciones tipo Overlay, con limitaciones que tienen que ver más con las condiciones propias del material, que por su capacidad de asentamiento y selle marginal, sin embargo no lo consideraremos como más apto que la cerámica, ya que aunque en nuestro estudio demostró mejor comportamiento, solo encontramos 3 artículos que realizan

comparación de las cerámicas versus las resinas, Fasbinder, D. J., Dennison, J. B., Heys, D. R., & Lampe, K. (2005), Fron Chabouis, H., Smail Faugeron, V., & Attal, J. P. (2013), Fron Chabouis, H., Prot, C., Fonteneau, C., Nasr, K., Chabreron, O., Cazier, S., Moussally, C., Gaucher, A., Khabthani Ben Jaballah, I., Boyer, R., Leforestier, J. F., Caumont-Prim, A., Chemla, F., Maman, L., Nabet, C., & Attal, J. P. (2013). Y en ninguno de ellos logran calificar ni a la resina ni a la cerámica como mejor material respecto al otro.

## 9. Conclusiones.

Durante la evolución del procedimiento clínico se pudo corroborar que la silicona transparente presenta características muy beneficiosas como matriz, ya que en primera instancia tiene un tiempo de preparación y de trabajo adecuado (minuto y medio), que permite llevar el producto en las cubetas a las preparaciones, teniendo una consistencia fluida y por lo tanto en forma pasiva, y controlada el posicionamiento para la toma de la impresión, alcanzando tras su polimerización alta dureza final y reproducción fiel del encerado.

Adicionalmente el altísimo grado de transparencia de la matriz permite la penetración total de la luz de la lámpara, lo cual induce a menores porosidades dentro de la resina y superficies más compactas al fotopolimerizar, en ausencia de oxígeno. Del mismo modo una característica que se encontró y que vale la pena resaltar, es la estabilidad dimensional, pues terminadas las 24 incrustaciones no se notaron signos clínicos de desgarro en las superficies interproximales y oclusales, que fueron las más traccionadas durante el procedimiento de laboratorio de simulación clínica.

Los dos grupos, premolares y molares tuvieron un buen comportamiento Dentro de los parámetros clínicamente aceptables y sin diferencias estadísticamente significativas de acuerdo a la prueba t de Student en cuanto al selle marginal (120  $\mu\text{m}$ ), sin embargo el primer premolar izquierdo presentó el selle marginal en la parte más externa lingual, el punto 7, por encima del rango clínicamente aceptable (222.4  $\mu\text{m}$ ), y un molar presentó el selle marginal en el punto 1 parte más externa vestibular y el punto

7 punto más externo lingual, por encima del rango clínicamente aceptable. Resaltamos que solo dos de las 24 incrustaciones estudiadas y en dos puntos de los 7 estudiados estaban con valores superiores.

Es difícil establecer si el asentamiento medido en 5 puntos, se encuentra dentro de límites clínicamente aceptables, porque no se encontraron informes bibliográficos indicando estos rangos para incrustaciones elaboradas en resina, sin embargo el comportamiento que presentaron las incrustaciones especialmente en el punto 4, parte más profunda de la superficie oclusal de 13.2 a 61.8  $\mu\text{m}$ , alto grado de asentamiento lo que permitirá que las cargas oclusales se distribuyan de forma adecuada generando aumento sustancial en la resistencia a la fractura de la incrustación lo cual nos permite determinar este procedimiento como exitoso.

## 10. Bibliografía

1. Abbate, M. F., Tjan, A. H., & Fox, W. M. (1989). Comparison of the marginal fit of various ceramic crown systems. *The Journal of prosthetic dentistry*, 61(5), 527–531. [https://doi.org/10.1016/0022-3913\(89\)90270-9](https://doi.org/10.1016/0022-3913(89)90270-9)
2. ARGUELLOORTEGA, R., GUERRERO IBARRA,, J., & CELIS RIVAS, L. (2012). Microfiltración in vitro de tres sistemas adhesivos con diferentes solventes. *Odontologica Mexicana*, (3), 188-192. Retrieved 19 April 2020, from [http://www.scielo.org.mx/scielo.php?script=sci\\_abstract&pid=S1870-199X2012000300006&lng=es&nrm=iso](http://www.scielo.org.mx/scielo.php?script=sci_abstract&pid=S1870-199X2012000300006&lng=es&nrm=iso)
3. Burke, F. J., Watts, D. C., Wilson, N. H., & Wilson, M. A. (1991). Current status and rationale for composite inlays and onlays. *British dental journal*, 170(7), 269–273. <https://doi.org/10.1038/sj.bdj.4807506>
4. Calatrava, L., (2009). Protocolo para selección de un cemento adhesivo. *Revista odontológica de los Andes*. V(4), 80-84.
5. Cardoso RJ, Aparecida EA. 1º Ed. *Estética Odontológica*. Nueva Generación. Sao Paulo. Artes Médicas; 2003.
6. Corral., C., Bader., M. and Astorga., C., 2009. Estudio comparativo in vitro del Grado de Sellado Marginal Obtenido en Restauraciones Indirectas de Resina Compuesta Cementadas con Cemento Autoadhesivo y Cemento con sistema adhesivo de Grabado y Enjuague. *Revista Clínica de Periodoncia, Implantología y Rehabilitación oral.*, [online] (1), pp.10-15. Available at:

<<https://ezproxy.uan.edu.co:2052/science/article/pii/S0718539109700199>>

[Accessed 19 November 2014].

7. Dedmon H. W. (1982). Disparity in expert opinions on size of acceptable margin openings. *Operative dentistry*, 7(3), 97–101.
8. Envíos, C. and Cotizar, 2020. Silicona Por Adición Elite Glass Medium Body Fast Set Zhermack - Easy Dental. [online] Easy Dental. Available at: <<http://www.easydental.cl/productos/restauracion/silicona-adicion-elite-glass-medium-body-fast-set-zhermack/>> [Accessed 25 May 2020].
9. Fasbinder, D. J., Dennison, J. B., Heys, D. R., & Lampe, K. (2005). The clinical performance of CAD/CAM-generated composite inlays. *Journal of the American Dental Association* (1939), 136(12), 1714–1723. <https://doi.org/10.14219/jada.archive.2005.0116>
10. FILHO, A., VIEIRA, L., ARAUJO, É., & BARATIERI, L. (2003). Ceramic Inlays and Onlays: Clinical Procedures for Predictable Results. *Journal Of Esthetic And Restorative Dentistry*, 15(6), 338-352. <https://doi.org/10.1111/j.1708-8240.2003.tb00307>.
11. Fron Chabouis, H., Prot, C., Fonteneau, C., Nasr, K., Chabreron, O., Cazier, S., Moussally, C., Gaucher, A., Khabthani Ben Jaballah, I., Boyer, R., Leforestier, J. F., Caumont-Prim, A., Chemla, F., Maman, L., Nabet, C., & Attal, J. P. (2013). Efficacy of composite versus ceramic inlays and onlays: study protocol for the CECOIA randomized controlled trial. *Trials*, 14, 278. <https://doi.org/10.1186/1745-6215-14-278>

12. Fron Chabouis, H., Smail Faugeron, V., & Attal, J. P. (2013). Clinical efficacy of composite versus ceramic inlays and onlays: a systematic review. *Dental materials : official publication of the Academy of Dental Materials*, 29(12), 1209–1218. <https://doi.org/10.1016/j.dental.2013.09.009>
13. Henostroza, H. (2010). Adhesión en odontología restauradora [Ebook] (2nd ed.). Borgia B. Retrieved 19 April 2020, from [http://biblioteca.udla.edu.ec/client/es\\_EC/default/search/detailnonmodal/ent:\\$02f\\$002fSD\\_ILS\\$002f0\\$002fSD\\_ILS:15527/ada?qu=ODONTOLOG%C3%8DA&ic=true&te](http://biblioteca.udla.edu.ec/client/es_EC/default/search/detailnonmodal/ent:$02f$002fSD_ILS$002f0$002fSD_ILS:15527/ada?qu=ODONTOLOG%C3%8DA&ic=true&te).
14. Hervás García, A., Martínez Lozano, M., Cabanes Vila, J., Barjau Escribano, A. and Fos Galve, P., 2016. Resinas compuestas. R
15. evisión de los materiales e indicaciones clínicas. *Medicina Oral, Patología Oral y Cirugía Bucal*, [online] (volumen 11 numero 2), pp.1698-6946. Available at: <[http://scielo.isciii.es/scielo.php?script=sci\\_arttext&pid=S1698-69462006000200023](http://scielo.isciii.es/scielo.php?script=sci_arttext&pid=S1698-69462006000200023)> [Accessed 18 April 2020].
16. Hirata R. TIPS (2012). Claves en Odontología Estética, Primera Edición, Buenos Aires, Editorial Medica Panamericana.
17. Hirata RM. (2000); Alternativas clínicas de sistemas de resinas compostas laboratoriais - quando e como usar. *Jornal Brasileiro de Clínica & Estética em Odontologia*. 4 (19): 13-21.

18. Holmes, J. R., Bayne, S. C., Holland, G. A., & Sulik, W. D. (1989). Considerations in measurement of marginal fit. *The Journal of prosthetic dentistry*, 62(4), 405–408. [https://doi.org/10.1016/0022-3913\(89\)90170-4](https://doi.org/10.1016/0022-3913(89)90170-4)
19. Huerta, J. (2016, April). Modelos Geller. Retrieved from <http://www.ulm.edu.mx/revistaulm/publicaciones/gacetas/odontologia/abr2016/files/assets/downloads/page0011.pdf>
20. Hung, S. H., Hung, K. S., Eick, J. D., & Chappell, R. P. (1990). Marginal fit of porcelain-fused-to-metal and two types of ceramic crown. *The Journal of prosthetic dentistry*, 63(1), 26–31. [https://doi.org/10.1016/0022-3913\(90\)90260-j](https://doi.org/10.1016/0022-3913(90)90260-j)
21. Jackson, R. (2008). Inlays y onlays estéticos: la mayoría de edad. *British Dental Journal Volumen*, (204), 407-408. Retrieved 19 April 2020, from <https://www.nature.com/articles/sj.bdj.2008.250>.
22. JR, H., SC, B., & WD, S. (1989). Consideraciones en la medición del ajuste marginal. *ELSEVIER*, (4), 405-8. Retrieved 19 April 2020, from <https://www.ncbi.nlm.nih.gov/pubmed/2685240>
23. Juárez García, A., Barceló Santana, F. and Ríos Szalay, E., 2011. Comparación de la adaptación marginal y microfiltración entre dos sistemas de zirconia, con un mismo medio cementante. *Revista odontológica mexicana*, [online] (volumen 15 numero 2), pp.1870-199X. Available at: <[http://www.scielo.org.mx/scielo.php?script=sci\\_arttext&pid=S1870-199X2011000200005](http://www.scielo.org.mx/scielo.php?script=sci_arttext&pid=S1870-199X2011000200005)> [Accessed 19 April 2020].



24. Kenneth J, A. (2004). *Phillis Ciencia de los materiales dentales*. (11°. Ed) Madrid-España. Elsevier S.A..
25. Kious, A., Roberts, H., & Brackett, W. (2009). Film thicknesses of recently introduced luting cements. *The Journal Of Prosthetic Dentistry*, 101(3), 189-192. [https://doi.org/10.1016/s0022-3913\(09\)60026-3](https://doi.org/10.1016/s0022-3913(09)60026-3).
26. Lombardo N, et Al. *Incrustaciones estéticas. Operatoria dental*, Segunda edición Buenos Aires, Alfaomega Grupo Editor Argentino; 2011.
27. Macchi, L. R. (1980). *Materiales Dentales Fundamentos para su Estudio*. México: Interamericana.
28. Magne, P. (2003). Incrustaciones intra y extracoronarias de porcelana frente a las de resina compuesta. *Revista Internacional De Odontología Restauradora & Periodoncia*, (volumen 7 numero 6), 583-596. Retrieved 19 April 2020, from <https://dialnet.unirioja.es/servlet/articulo?codigo=836272>.
29. marginal gap measurements required for practical *in vitro* testing. *J Prosthet Dent* 2000; 83: 40-49
30. Martinez Bravo, A. (2017). Estudio in vitro de una silicona vinil polieter como nuevo material de impresión. *UNIVERSIDAD COMPLUTENSE DE MADRID*. Retrieved from <https://eprints.ucm.es/49709/1/T40473.pdf>
31. McLean, J. W., & von Fraunhofer, J. A. (1971). The estimation of cement film thickness by an in vivo technique. *British dental journal*, 131(3), 107–111. <https://doi.org/10.1038/sj.bdj.4802708>

32. McLean, J., & von, F. (1971). The estimation of cement film thickness by an in vivo technique. *British Dental Journal*, 131(3), 107-111. <https://doi.org/10.1038/sj.bdj.4802708>
33. Mezzomo, E., Makoto, R., et. al. (2010). Rehabilitación Oral Contemporánea.
34. Mondelli, J., & Altamirano de Jiménez, L. A. (2009). Fundamentos de odontología restauradora. Santos. São Paulo.
35. Neppelenbroek, K. (2015). The clinical challenge of achieving marginal adaptation in direct and indirect restorations. *Journal Of Applied Oral Science*, 23(5), 448-449. <https://doi.org/10.1590/1678-77572015ed005>
36. Nocchi Conceicao, E., (2008) *Odontología Restauradora Salud y Estética*. Argentina: Ed. Médica Panamericana.
37. Nogales, M., E., Soto, P., T. and Buchi, M., L., 2011. sellado mrginal en restaraciones indirectas, cementadas con dos sistemas adhesivos diferentes. revista clínica de Periodoncia, implantología y rehabilitación oral., [online] (volumen 4), pp.106-109. Available at: <<https://ezproxy.uan.edu.co:2052/science/article/pii/S0718539111700751>> [Accessed 19 November 2014].
38. OROZCO VARO A, MARTINEZ DE FUENTES R, DOMINGUEZ CARDOSO P, CAÑADAS RODRIGUEZ D, JIMENEZ CASTELLANOS E (2006). Estudio piloto comparativo entre cubetas individuales en implantoprótesis. *Odontoestomatología*, 1. Recuperado de

[http://scielo.isciii.es/scielo.php?script=sci\\_arttext&pid=S0213-12852006000400002](http://scielo.isciii.es/scielo.php?script=sci_arttext&pid=S0213-12852006000400002)

39. Quisbert Portugal Ever, E., QuentaTantani, S. and Valencia Callejas, S., 2012. Incrustaciones Estéticas. Revista de Actualización Clínica Investiga, [online] (Volumen 22), pp.2304-3768. Available at: <[http://www.revistasbolivianas.org.bo/scielo.php?script=sci\\_arttext&pid=S2304-37682012000700007&lng=es&nrm=iso](http://www.revistasbolivianas.org.bo/scielo.php?script=sci_arttext&pid=S2304-37682012000700007&lng=es&nrm=iso)> [Accessed 18 April 2020].
40. Referencia Covo, L. M., Ziebert, G. J., Balthazar, Y., & Christensen, L. V. (1988). Accuracy and comparative stability of three removable die systems. *J Prosthet Dent.*, 59(3), 314-318. Recuperado de <https://www.ncbi.nlm.nih.gov/pubmed/3279188>
41. Rocca GT, Krejci I. Bonded indirect restorations for posterior teeth: From cavity, preparation to provisionalization. *Quintessence Int.* 2007 May;38(5):371-9
42. Saldarriaga, O. Pelaez, A. (2003). Resinas compuestas: Restauraciones adhesivas para el sector posterior. *Revista CES Odontología*, Vol. 16 (No.2 ). Retrieved from <http://revistas.ces.edu.co/index.php/odontologia/article/viewFile/571/332>
43. Santana E., Costa, R., & Braz, R. (2009). Cemento resinoso: ¿Todo cemento dual debe ser fotoactivado? *Acta odontológica Venezolana*, IV(47).
44. Shillimburg, Herbert T. *Fundamentos Escenciales en Protosis Fija*. 3ª Ed. Ed. Quintessence; 2006

45. Strating, H., Pameijer, C. H., & Gildenhuys, R. R. (1981). Evaluation of the marginal integrity of ceramometal restorations. Part I. *The Journal of prosthetic dentistry*, 46(1), 59–65. [https://doi.org/10.1016/0022-3913\(81\)90136-0](https://doi.org/10.1016/0022-3913(81)90136-0)
46. Tobar Rodriguez, J., & Naranjo, I. (2015). Comparación in-vitro de la adaptación marginal de incrustaciones tipo onlay, entre porcelanas infiltradas (alúmina) y porcelanas termoprensadas (e-max press) (pregrado- odontología). Universidad Central del Ecuador.
47. Weber H, Pröster L, Groten M, Axmann D. Determination of the minimum number of marginal gap measurements required for practical *in vitro* testing. *J Prosthet Dent* 2000; 83: 40-49
48. White, S. (2000). Cementos adhesivos y cementación. La carta odontológica. V (14), 18-27.

# Evaluación del asentamiento en incrustaciones overlay, elaboradas en resina, técnica indirecta y matriz de silicona transparente.

**María Camila Hernández Ramírez\*** Universidad Antonio Nariño, Armenia, Colombia.

**Santiago Rivera Vega\*** Universidad Antonio Nariño, Armenia, Colombia.

**Sebastián Gualteros Muñoz\*** Universidad Antonio Nariño, Armenia, Colombia.

**Dr. Humberto Reyes Camero\*** Universidad Antonio Nariño, Armenia, Colombia

**Dra. Victoria Eugenia Correa\***Rehabilitadora oral, Armenia, Colombia.

## Resumen

**Introducción:** Con la intención de mejorar el desempeño clínico y reducir las dificultades técnicas que presenta el trabajo clínico en la cavidad bucal, surgen las restauraciones indirectas de resina compuesta, las cuales pueden ser elaboradas de forma rápida y simple y permiten controlar factores estéticos y funcionales. Uno de los procedimientos de rehabilitación oral con alta demanda estética son las incrustaciones. Este tipo de restauración, en todos los casos, tiene repercusiones funcionales, de biocompatibilidad y estéticas y junto con otros factores, el asentamiento, es un criterio importante al evaluar la calidad en rehabilitación oral y la precisión es un punto crucial para satisfacer requerimientos biológicos, físicos o estéticos.

**Objetivo:** Evaluar el margen de error en incrustaciones overlay, elaboradas en resina compuesta, mediante técnica indirecta en dientes premolares y molares inferiores, para determinar si la técnica de matriz de silicona transparente resulta ser una técnica exitosa, éxito que se determinará en el asentamiento de la restauración.

**Metodología:** Se adoptó el formato descriptivo con el empleo de un modelo maestro arcada inferior, en el que se tomaron los dientes premolares y molares como dientes patrones de referencia de estudio, se realizaron preparaciones tipo overlay y se duplicaron en forma geller, se realizaron las incrustaciones aplicando una técnica indirecta con matriz de silicona transparente, se evaluó el asentamiento de dichas incrustaciones mediante la realización de un corte sagital a cada diente, se realizaron siete mediciones en cada uno de los dientes con un estereomicroscopio y se compararon cada uno de los valores obtenidos.

**Resultados:** En el grupo de molares El punto 1 y punto 7 presentaron diferencias significativas respecto a los valores del segundo molar izquierdo. En el grupo de premolares no hubo diferencias significativas en el lado derecho e izquierdo con respecto al asentamiento marginal.

**Conclusiones:** Las incrustaciones tipo Overlay realizadas con resina son un tipo de tratamiento exitoso, según los resultados se puede apreciar que presenta mejor asentamiento marginal en comparación con las incrustaciones elaboradas en cerámica.

**Palabras clave:** Asentamiento, Incrustación, Restauraciones indirectas, Overlay.

## Abstract

**Introduction:** With the intention of improving clinical performance and reducing the technical difficulties presented by clinical work in the oral cavity, indirect composite resin restorations arise, which can be made quickly and simply and allow control of aesthetic and functional factors. Inlays are one of the oral rehabilitation procedures with high aesthetic demand. This type of restoration, in all cases, has functional, biocompatibility and aesthetic repercussions and, together with other factors, settlement is an important criterion when evaluating quality. In oral rehabilitation and precision is a crucial point to satisfy biological, physical or aesthetic requirements.

**Objective:** Evaluate the margin of error in overlay inlays, made in composite resin, by indirect technique in premolar teeth and lower molars, to determine if the transparent silicone matrix technique turns out to be a successful technique, success that will be determined in the settlement of the restoration .

**Methodology:** The descriptive format was adopted with the use of a lower arch master model, in which the premolar and molar teeth were taken as study reference teeth, overlay-type preparations were made and they were duplicated in geller form, the inlays were made by applying an indirect technique with a transparent silicone matrix, the settlement of said inlays was evaluated by making a sagittal cut to each tooth, seven measurements were made in each of the teeth with a stereomicroscope and each of the values obtained were compared.

**Results:** In the group of molars, point 1 and point 7 showed significant differences with respect to the values of the second left molar. In the premolar group there were no significant differences on the right and left side with respect to the marginal settlement.

**Conclusions:** Overlay-type inlays made with resin are a type of successful treatment. According to the results, it can be seen that they present better marginal settlement compared to inlays made of ceramic.

**Keywords:** Settlement. Inlay. Indirect restorations. Overlay.

## INTRODUCCIÓN

Con la intención de mejorar el desempeño clínico y reducir las dificultades técnicas que presenta el trabajo clínico en la cavidad bucal, surgen las restauraciones indirectas de resina compuesta, las cuales pueden ser elaboradas de forma rápida y simple y permiten controlar factores estéticos y funcionales importantes en la elaboración de una restauración como; la reconstrucción del punto de contacto proximal, la adaptación de los márgenes de la restauración, la caracterización y la escultura anatómica, además de las etapas finales de acabado y pulido, se pueden controlar de forma más eficaz, y todo esto es posible mediante diversas técnicas de elaboración indirecta, una de ellas y la más usual, es por medio del laboratorio clínico, (Hirata RM, 2000.). La cual requiere de varias sesiones y de disponibilidad del laboratorio para realizarla, lo que se considera como una desventaja de las resinas indirectas, además se les alude una enorme desventaja y es que: compiten con y son de la misma familia de dos grandes tipos de restauración, las resinas compuestas directas y las incrustaciones cerámicas. Estas dos son más antiguas y, por lo tanto, mejor conocidas y evaluadas, por lo que su gran potencialidad oscurece el de las restauraciones indirectas de resina compuesta; (Burke, F. J., Watts, D. C., Wilson, N. H., & Wilson, M. A. 1991), sin embargo la constante búsqueda de los más altos patrones funcionales para satisfacer las necesidades de los pacientes: estética, economía y tiempo, y también satisfacer las necesidades de los odontólogos; practicidad, versatilidad, biocompatibilidad, innovación y éxito clínico, hace que se genere búsqueda de nuevos materiales y nuevas técnicas que cumplan con los requerimientos de los odontólogos y sus pacientes.

Para generar tratamientos innovadores, se requieren técnicas innovadoras y del mismo modo, materiales innovadores, como lo es, la silicona de adición ELITE GLASS (ZHERMACK), que está formulada especialmente para materiales estéticos fotopolimerizables. Elite Transparente trabaja en un primer momento registrando el encerado para seguidamente reproducirlo en resina y es una técnica innovadora con respecto a la técnica tradicional de trabajo de las resinas fotopolimerizables, ya que esta permite elaborar matrices de todas las superficies dentarias en una misma impresión y de la misma manera la elaboración de restauraciones con todas las superficies dentarias necesarias y ser fotopolimezadas en bloque, debido a que permite la penetración total de la luz de la lámpara y esto es gracias a su altísimo grado de transparencia, lo cual también genera menos porosidades dentro de la resina, ( Por cortesía de Zhermach), pero esta también presenta una

desventaja muy alta frente a la matriz de silicona convencional y es que no es comúnmente conocida y por lo tanto no hay literatura, ni evidencia clínica que respalde todas sus favorables actuaciones.

Uno de los procedimientos de rehabilitación oral con alta demanda estética son las incrustaciones, Este tipo de restauración, en todos los casos, tiene repercusiones funcionales, de biocompatibilidad y estéticas y Junto con otros factores, el asentamiento, es un criterio importante al evaluar la calidad en rehabilitación oral y La precisión es un punto crucial para satisfacer requerimientos biológicos, físicos o estéticos (Strating, H., Pameijer, C. H., & Gildenhuys, R. R. (1981). Por tanto, este es uno de los criterios más usados en la práctica diaria de los odontólogos para evaluar la aceptabilidad clínica de las restauraciones orales mediante incrustaciones, Hung, S. H., Hung, K. S., Eick, J. D., & Chappell, R. P. (1990). Es por ello, que mediante este estudio buscamos incorporar dos materiales relativamente nuevos y medir su efectividad mediante un criterio importante de evaluación; el asentamiento, de tal manera que si el asentamiento resulta ser bueno en las incrustaciones indirectas de resina compuestas, realizadas mediante la técnica de matriz de silicona transparente ELITE GLASS (ZHERMACK), resulta ser buena, concluiremos y aportaremos evidencia de las buenas capacidades que presentan.

## **MÉTODOS**

### **Diseño del estudio**

Para este estudio se adoptó el formato descriptivo con el empleo de un modelo maestro arcada inferior, en el que se tomaron los dientes premolares y molares como dientes patrones de referencia de estudio, se realizaron preparaciones tipo overlay y se duplicaron en forma geller (Tienen la capacidad de extraerse del modelo) para la realización de incrustaciones en resina compuesta (3M ESPE FILTEK P60) aplicando una técnica indirecta con matriz de silicona transparente, cementando las incrustaciones con resina fluida y evaluando el asentamiento que tienen dichas incrustaciones mediante la realización de un corte sagital a cada diente, midiéndolo con un estereomicroscopio y comparando cada uno de los valores obtenidos.

### **Tamaño y recolección de muestra**

Se utilizó un modelo maestro universal arcada inferior con 8 dientes patrones de referencia, en el cual se eligieron 4 dientes premolares y 4 molares (34, 35, 36, 37, 44, 45, 46, 47), fueron preparados con técnica overlay y triplicados a modelos geller manteniendo fidelidad en sus características y obteniendo una muestra de 24 dientes geller en total, clasificados en dos grupos. El grupo 1 está conformado por 12 premolares y el grupo 2 por 12 molares.

### **Preparación dental para incrustaciones**

Se realizan preparaciones overlay en los 8 dientes patrones de referencia para posteriormente duplicarlos, en el cual sus preparaciones poseen un istmo, un bisel proximal, lingual, vestibular, cuspídeo y desgaste oclusal.

### **Encerado diagnóstico**

Se realiza encerado diagnóstico de las incrustaciones sobre los 8 dientes de patrón de referencia de preparación para ser próximo a la toma de impresión con alginato y realizar su vaciado en yeso tipo III.

### **Cubeta e impresión con matriz de polivinil**

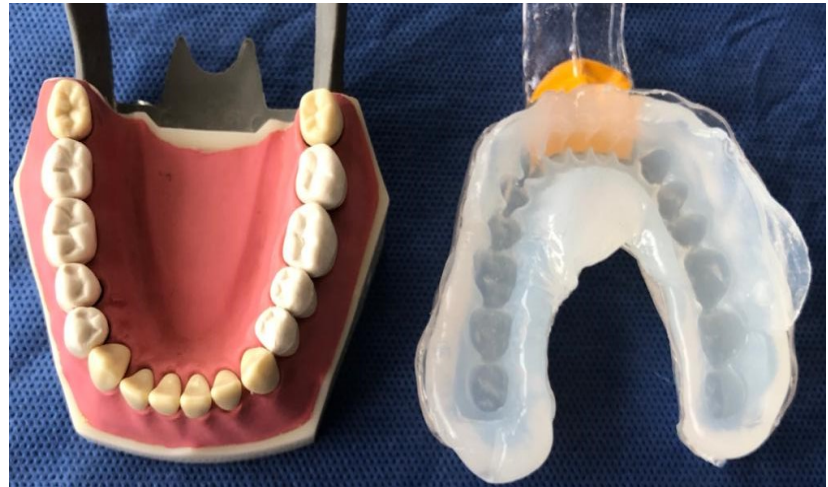Se elaboraron cubetas individuales transparentes en el modelo de yeso para realizar una Matriz de Polivinil a toda la arcada con encerado diagnóstico de incrustaciones, con acetato de 8mm en Vacuum, obteniendo así la cubeta transparente con el espacio necesario para la silicona transparente, se realizan cortes y adaptaciones pertinentes a la cubeta previamente realizada.

### **Impresión con matriz de silicona transparente.**



Se tomó impresión a los 8 dientes encerados utilizando la cubeta en acetato 8 mm con matriz de silicona transparente, permitiendo que la silicona pueda llegar a todos los puntos necesarios para la realización de las incrustaciones (figura 1).

*Figura 1. Matriz de silicona transparente elite glass Zhermack,*



### **Incrustaciones en resina compuesta**

Se colocó la resina compuesta (3M ESPE Filtek P60) en la matriz de cada diente, posteriormente se llevó la resina a la preparación del diente con un fp3 de teflón, previamente aislado con glicerina y se fotopolimerizó. Después de haberse polimerizado la resina, se pretendía desalojar la restauración de la preparación cavitaria para posteriormente ser cementada, sin embargo se presentó un íntimo contacto entre la superficie externa de la incrustación con la superficie externa de la preparación y no permitió el desalojo de ésta, por ende no fue posible realizara el paso de cementación. Posteriormente se realizó respectivo pulido para mejorar su estética.

### **Corte de muestras con láser**

Se clasificaron los grupos de dientes en resina por colores en la parte apical del diente, color verde para los 3 segundos molares izquierdos, color vinotinto para los primeros molares izquierdos, negro para los primeros molares derechos, naranja para los segundo molares derechos, azul para los segundos premolares izquierdos, rosado para los primeros premolares izquierdos, amarillo para los primeros premolares derechos y blanco para los segundos premolares derechos.

Los cortes fueron realizados en sentido vestíbulo-lingual en una máquina láser (Triumph 1390), cuyo funcionamiento es por medio de CO<sub>2</sub> con un área de trabajo de 1300\* 900 mm, la velocidad con la cual fueron cortados los dientes en resina fue de 1 y la potencia fue de 85-80 W.

### **Fotografías en estereomicroscopio**

En un estéreo microscopio glass, con cabezote binocular – 45° inclinación – 360° el cual cuenta con un tubo ocular izquierdo con ajuste de dioptría  $\pm 5dp$  y con oculares WF10X /Ø23mm rotación, Graduación de distancia interpupilar 55-75mm y Zoom 1:6.7 se tomaron las fotografías de los dientes seccionados a la mitad, utilizando un dentímetro como referencia de medición.

### **Medición por medio de Software ImageJ**

ImageJ es un programa de procesamiento de imagen digital que permite realizar mediciones exactas y convertirlas a micras, de este modo se separaron las imágenes de cada uno de los grupos de dientes según su color y sus datos fueron redactados en una hoja de cálculo. Los puntos a medir fueron (tabla 1):

- Punto 1 parte más externa vestibular: medida del selle marginal en la superficie vestibular.
- Punto 2 mitad entre punto 1 y pared axial de la superficie vestibular: medida del asentamiento en el hombro vestibular.
- Punto 3 parte más alta de la cúspide vestibular: medida del asentamiento en la cúspide vestibular.
- Punto 4 parte más profunda de la superficie oclusal: medida del asentamiento en la superficie oclusal.
- Punto 5 parte más alta de la cúspide lingual: medida del asentamiento en la cúspide lingual.
- Punto 6 mitad entre punto 7 y pared axial de la superficie lingual: medida del asentamiento en el hombro lingual.

- Punto 7 parte más externa lingual: medida del selle marginal en la superficie lingual.

**Tabla 1: resultados de medición de 24 dientes en 7 puntos de referencia**

Muestra	PUNTO 1 Parte externa V $\mu\text{m}$	PUNTO 2 Mitad entre P.1 y pared axial V $\mu\text{m}$	PUNTO 3 Parte más alta de cúspide V $\mu\text{m}$	PUNTO 4 Parte más profunda de sup. Oclusal $\mu\text{m}$	PUNTO 5 Parte más alta de cúspide L $\mu\text{m}$	PUNTO 6 Mitad entre p. 7 y pared axial de sup. L $\mu\text{m}$	PUNTO 7 Parte externa L $\mu\text{m}$
1PD #1	45.3	34.3	30.7	38.2	47.0	23.7	35.3
1PD #2	86.1	75.9	70.9	38.3	38.1	23.4	22.0
1PD #3	47.4	41.8	34.5	38.4	42.3	25.5	29.9
2PD #1	15.4	52.4	11.0	38.5	2.9	3.1	3.1
2PD #2	1.4	2.2	29.5	38.6	46.3	44.1	25.2
2PD #3	8.8	15.6	26.5	38.7	7.5	7.9	4.9
1PI #1	24.2	8.8	8.8	38.8	61.8	59.4	75.4
1PI #2	11.2	33.5	17.6	38.9	19.8	1.5	32.3
1PI #3	4.2	13.4	33.1	38.10	4.4	9.3	222.4
2PI #1	13.4	30.7	26.5	38.11	31.2	32.1	5.9
2PI #2	44.1	35.9	37.6	38.12	18.8	15.9	13.2
2PI #3	6.5	9.8	13.2	38.13	15.8	16.0	11.0
1MD #1	2.2	0.5	3.2	17.6	22.0	1.2	1.6
1MD #2	1.4	8.9	17.9	34.2	4.4	6.5	6.5
1MD #3	37.7	36.8	23.5	41.2	15.4	17.9	2.9
2MD #1	0.7	0.5	22.1	35.3	66.2	34.4	0.7
2MD #2	6.2	31.2	48.5	61.8	30.9	3.1	1.4
2MD #3	1.1	19.5	15.6	15.3	0.7	9.8	4.4
1MI #1	112.5	50.3	70.8	61.9	44.1	28.3	44.3
1MI #2	2.9	12.4	20.9	35.4	9.3	9.8	13.2
1MI #3	2.9	13.9	17.6	13.2	13.2	2.2	3.2
2MI #1	221.0	127.4	185.5	48.5	55.9	53.0	190.6
2MI #2	37.6	7.4	23.5	38.2	1.6	3.1	1.6
2MI #3	23.5	1.2	1.1	22.0	4.4	15.9	29.2

Tabla 19. Resultados obtenido por el software imagej IPD: primer premolar derecho, 2PD: segundo premolar derecho, IMD: primer molar derecho, 2MD: segundo molar derecho, IPI: primer premolar izquierdo, 2PI: segundo premolar izquierdo, IMI: Primer molar izquierdo

### Análisis estadístico

El análisis estadístico fue realizado por medio del programa GraphPad Prism 8, se ingresaron los valores obtenidos de cada uno de los 7 puntos medidos en los 24 dientes, en las tablas estructuradas del programa, y se compararon dos grupos los dientes, molares y premolares izquierdos respecto a premolares y molares derechos, se realizó una medición para analizar la distribución de los datos por medio del test de Kolmogorov Smirnov y se encontró que todos los grupos se ajustaron a una distribución normal, por ende se obtuvo una

distribución normal y datos paramétricos, posteriormente se procedió a realizar una prueba T Student con grupos experimentales “No pareados” con corrección de Welch’s asumiendo desviaciones estándar diferentes

## RESULTADOS

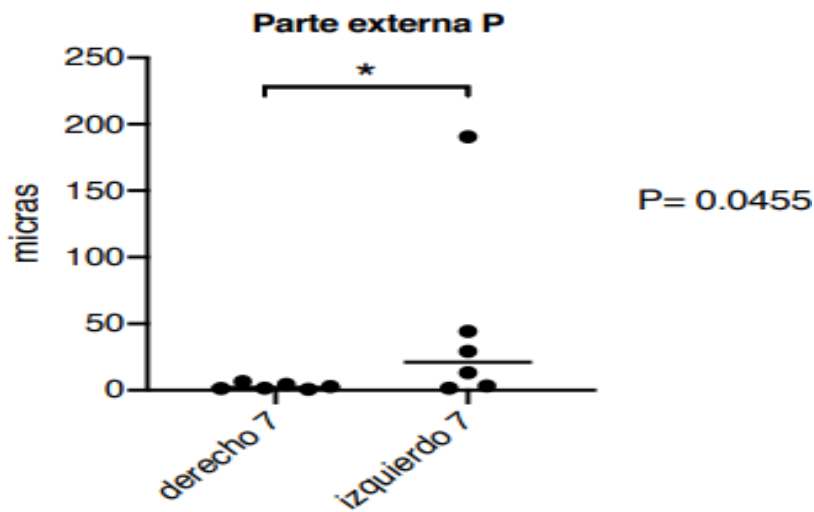
Los resultados experimentales son presentados en la tabla con los puntos 1, 2, 3, 4, 5, 6 y 7 (tabla 2). En términos generales, al comparar los promedios, se establecieron diferencias estadísticamente entre premolares y molares comparando su lado derecho del izquierdo en cada uno de los 7 puntos de referencia, donde en el grupo de premolares no se encontraron diferencias significativas en ninguno de los puntos; en comparación con el grupo de molares donde hubo diferencias significativas en su punto 7 (grafica 1).

El punto 1 (parte más externa vestibular) y punto 7 (parte más externa lingual) presentaron diferencias significativas respecto a los valores del segundo molar izquierdo.

**Tabla 2.comparacion de valores entre molares y premolares**

	MOLARES													
	PUNTO 1 Parte externa V (µm)		PUNTO 2 Mitad entre P.1 y pared axial V (µm)		PUNTO 3 Parte mas alta de cúspide V (µm)		PUNTO 4 Parte más profunda de sup. Oclusal (µm)		PUNTO 5 Parte más alta de cúspide L (µm)		PUNTO 6 Mitad entre p. 7 y pared axial de sup. L (µm)		PUNTO 7 Parte externa L (µm)	
	derecho	izquierdo	derecho	izquierdo	derecho	izquierdo	derecho	izquierdo	derecho	izquierdo	derecho	izquierdo	derecho	izquierdo
1er molar	2.2	112.5	0.5	50.3	3.2	70.8	17.6	61.9	22.0	44.1	1.2	28.3	1.6	44.3
1er molar	1.4	2.9	8.9	12.4	17.9	20.9	34.2	35.4	4.4	9.3	6.5	9.8	6.5	13.2
1er molar	37.7	2.9	36.8	13.9	23.5	17.6	41.2	13.2	15.4	13.2	17.9	2.2	2.9	3.2
2do molar	0.7	221.0	0.5	127.4	22.1	185.5	35.3	48.5	66.2	55.9	34.4	53.0	0.7	190.6
2do molar	6.2	37.6	31.2	7.4	48.5	23.5	61.8	38.2	30.9	1.6	3.1	3.1	1.4	1.6
2do molar	1.1	23.5	19.5	1.2	15.6	1.1	15.3	22.0	0.7	4.4	9.8	15.9	4.4	29.2
	PREMOLARES													
	PUNTO 1 Parte externa V (µm)		PUNTO 2 Mitad entre P.1 y pared axial V (µm)		PUNTO 3 Parte mas alta de cúspide V (µm)		PUNTO 4 Parte más profunda de sup. Oclusal (µm)		PUNTO 5 Parte más alta de cúspide L (µm)		PUNTO 6 Mitad entre p. 7 y pared axial de sup. L (µm)		PUNTO 7 Parte externa L (µm)	
	derecho	izquierdo	derecho	izquierdo	derecho	izquierdo	derecho	izquierdo	derecho	izquierdo	derecho	izquierdo	derecho	izquierdo
1er premolar	45.3	24.2	34.3	8.8	30.7	8.8	38.2	32.3	47.0	61.8	23.7	59.4	35.3	75.4
1er premolar	86.1	11.2	75.9	33.5	70.9	17.6	42.1	24.3	38.1	19.8	23.4	1.5	22.0	32.3
1er premolar	47.4	4.2	41.8	13.4	34.5	33.1	39.2	22.0	42.3	4.4	25.5	9.3	29.9	222.4
2do premolar	15.4	13.4	52.4	30.7	11.0	26.5	27.6	30.9	2.9	31.2	31.2	32.1	31.2	5.9
2do premolar	1.4	44.1	2.2	35.9	29.5	37.6	16.2	33.8	46.3	18.8	44.1	15.9	25.2	13.2
2do premolar	8.8	6.5	15.6	9.8	26.5	13.2	20.9	11.2	7.5	15.8	7.9	16.0	4.9	11.0

Tabla 2. Se promedian los valores encontrados entre el lado derecho e izquierdo de cada uno de los puntos medidos, luego se comparan los valores entre el grupo de molares y premolares, donde se observaron diferencias significativas en el punto 7 de los molares.



Grafica 1. (Punto 7) Parte más externa lingual donde hay diferencias significativas en molares

## DISCUSIÓN

Al igual que otros factores, la adaptación del selle marginal y el asentamiento, son criterios importantes al evaluar la calidad en rehabilitación oral. La precisión del selle marginal en la restauración dental es un punto crucial para satisfacer requerimientos biológicos, funcionales o estéticos. Por tanto, este es uno de los criterios más usado en la práctica diaria de los odontólogos para evaluar la aceptabilidad clínica de las restauraciones orales, tipo incrustaciones. Este estudio usó parámetros estandarizados de medición, pero no simula realmente una situación clínica *in vivo* en la rehabilitación oral.

Existe gran cantidad de variaciones en la medición del selle marginal para considerarlo clínicamente aceptable; debido a que no hay guías generales estandarizadas sobre cómo realizar las mediciones del selle en las coronas *in vivo* o *in vitro*, Holmes *et al.* hicieron una aproximación importante a la definición de selle marginal; establecieron las diferencias del selle de acuerdo con las diferencias de contorno entre la cofia y el margen del diente. Ellos afirmaron que “La medida perpendicular desde el margen de la superficie interna de la cofia al margen de la preparación dental es llamada selle marginal”. Sin embargo, en la práctica clínica es difícil describir un selle marginal debido a las aberraciones o defectos morfológicos y a los márgenes

redondeados. Esta podría ser una de las principales razones de la gran cantidad de variaciones en la medida del selle marginal informada comúnmente entre investigadores en este tipo de estudios.

Otros investigadores informan en la literatura gran variabilidad en cuanto a la medida del selle marginal clínicamente aceptable. Abbate *et al.* demostraron que la apertura marginal estaba en el rango de 56 a 81  $\mu\text{m}$ . Otros autores, Como Dedmond, el cual por su parte informa como apertura marginal clínicamente aceptable un rango que va desde 0 hasta 104  $\mu\text{m}$ . Según Weber *et al.* el tamaño del selle clínicamente aceptable incluye un amplio rango, que según las referencias bibliográficas, se encuentra entre 50  $\mu\text{m}$  y alcanza alrededor de 120  $\mu\text{m}$ . Mc Lean *et al.* En su estudio clínico de 1,000 restauraciones durante un período de 5 años concluyeron que 120  $\mu\text{m}$  representa la máxima apertura marginal clínicamente aceptable. Según Arbetsgrupe, las brechas marginales de hasta 300  $\mu\text{m}$  deberían ser aceptadas clínicamente. Son reportadas aperturas marginales que van desde 56 hasta 300  $\mu\text{m}$ , aunque Weber *et al.* indican que en la evidencia clínica no existe un criterio Infalible.

Se toma como punto de referencia en este estudio para determinar un rango de selle marginal clínicamente aceptable de 120  $\mu\text{m}$ .

En la revisión bibliográfica realizada para la evaluación del asentamiento, no se encontraron estudios publicados que informaran rangos de medidas del asentamiento clínicamente aceptables en incrustaciones elaboradas en composite.

En el presente estudio se usaron 2 puntos para determinar el selle marginal, el punto 1 y el punto 7. Únicamente se encontraron diferencias significativas en el punto 7 de los molares. La medición se realizó en 5 puntos estandarizados, teniendo en cuenta que este criterio es importante al igual que el selle marginal, estos datos permitieron analizar qué tanto se aproxima la superficie interna de la incrustación a la preparación dental, algo que clínicamente es imposible cuantificar por lo tanto los valores obtenidos in vitro en el presente estudio nos permite extrapolar a las condiciones clínicas.

Andrade, J, Ortega, CH y Aragón, E. (2004) realizaron un estudio de análisis de asentamiento con dos sistemas cerámicos disponibles en el mercado, Empress 2® y In Ceram®, en el cual obtuvieron resultados de la medición de 5 puntos para determinar el asentamiento, dichos resultados oscilan entre 46  $\mu\text{m}$  y 460  $\mu\text{m}$ . En el presente estudio se midieron los mismos 5 puntos, sin embargo, se obtuvieron resultados diferentes y significativos que oscilan entre 0.5  $\mu\text{m}$  y 222.4  $\mu\text{m}$ , teniendo en cuenta que el material utilizado fue resina en lugar de cerámica.

Por otro lado, dichos autores proponen que el material de elección para realizar incrustaciones Overlay es la cerámica, por ende usaron dos tipos. Aunque, afirman que el material de elección para dichas incrustaciones son los composites.

Es por todo lo anterior que, los resultados obtenidos en la presente investigación han demostrado que la resina, es el material apto e idóneo para la realización de las incrustaciones tipo Overlay, aún más que la cerámica.

Durante la ejecución de este proyecto se pretendía cementar las incrustaciones, sin embargo, no fue necesario debido a su óptimo asentamiento y retención, por ende ninguna de éstas fue desalojada al momento de su realización, a pesar de haber sido aisladas previamente con vaselina. Vale la pena aclarar que, posterior al corte de los dientes, algunas incrustaciones si fueron desalojadas como consecuencia de dicho corte.

Lo escrito por los autores anteriormente mencionados y los resultados obtenidos en el presente estudio, se puede deducir que la resina compuesta presenta condiciones para ser un material de óptimo uso para la realización de incrustaciones tipo Overlay.

Según Ehrmantraut Nogales, M., Terrazas Soto, P., & Leiva Buchi, M. (2011) cementaron 80 incrustaciones con dos sistemas adhesivos, con adhesivo autograbable o con adhesivo convencional y analizaron que, la cementación con sistema adhesivo convencional tiene menor microfiltración en comparación con el adhesión autograbable

Según Baratieri et al (BARATIERI, 2001), el desarrollo de técnicas semi directas e indirectas de restauraciones de resina compuesta, tratan de minimizar o eliminar los problemas asociados con la técnica directa, ya que permite la manipulación y polimerización en condiciones ambientales óptimas, lo que resulta un mejor polimerizado de la restauración y la contracción de polimerización se la realiza fuera de la cavidad, reduciendo al mínimo sus efectos negativos en la recuperación.

## CONCLUSIONES

Durante la evolución del procedimiento clínico se pudo corroborar que la silicona transparente presenta características muy beneficiosas como matriz, ya que en primera instancia tiene un tiempo de preparación y de trabajo adecuado (minuto y medio), que permite llevar el producto en las cubetas a las preparaciones, teniendo una consistencia fluida y por lo tanto en forma pasiva, y controlada el posicionamiento para la toma de la impresión, alcanzando tras su polimerización alta dureza final y reproducción fiel del encerado.

Adicionalmente el altísimo grado de transparencia de la matriz permite la penetración total de la luz de la lámpara, lo cual induce a menores porosidades dentro del composite y superficies más compactas al fotopolimerizar, en ausencia de oxígeno. Del mismo modo una característica que se encontró y que vale la pena resaltar, es la estabilidad dimensional, pues terminadas las 24 incrustaciones no se notaron signos



clínicos de desgarro en las superficies interproximales y oclusales, que fueron las más traccionadas durante el procedimiento de laboratorio de simulación clínica.

Los dos grupos, premolares y molares tuvieron un buen comportamiento dentro de los parámetros clínicamente aceptables y sin diferencias estadísticamente significativas de acuerdo a la prueba t de Student en cuanto al selle marginal (120  $\mu\text{m}$ ), sin embargo el primer premolar izquierdo presentó el selle marginal en la parte más externa lingual, el punto 7, por encima del rango clínicamente aceptable (222.4  $\mu\text{m}$ ) y un molar presentó el selle marginal en el punto 1 parte más externa vestibular y el punto 7 punto más externo lingual, por encima del rango clínicamente aceptable. Resaltamos que solo dos de las 24 incrustaciones estudiadas y en dos puntos de los 7 estudiados estaban con valores superiores.

Por consiguiente, las incrustaciones tipo Overlay realizadas con resina son un tipo de tratamiento exitoso, según los resultados se puede apreciar que presenta mejor selle y asentamiento marginal en comparación con las incrustaciones elaboradas en cerámica, pues se puede analizar que la distancia medida en  $\mu\text{m}$  es mayor en los resultados de los estudios en cuestión que en la presente investigación.

## REFERENCIAS

1. ARGUELLOORTEGA, R., GUERRERO IBARRA,, J., & CELIS RIVAS, L. (2012). Microfiltración in vitro de tres sistemas adhesivos con diferentes solventes. *Odontologica Mexicana*, (3), 188-192. Retrieved 19 April 2020, from [http://www.scielo.org.mx/scielo.php?script=sci\\_abstract&pid=S1870-199X2012000300006&lng=es&nrm=iso](http://www.scielo.org.mx/scielo.php?script=sci_abstract&pid=S1870-199X2012000300006&lng=es&nrm=iso)
2. Burke, F. J., Watts, D. C., Wilson, N. H., & Wilson, M. A. (1991). Current status and rationale for composite inlays and onlays. *British dental journal*, 170(7), 269–273. <https://doi.org/10.1038/sj.bdj.4807506>
3. Calatrava, L., (2009). Protocolo para selección de cemento adhesivo. *Revista odontológica de los Andes*. V(4), 80-84.
4. Cardoso RJ, Aparecida EA. 1º Ed. *Estética Odontológica. Nueva Generación*. Sao Paulo. Artes Médicas; 2003.
5. Corral., C., Bader., M. and Astorga., C., 2009. Estudio comparativo in vitro del Grado de Sellado Marginal Obtenido en Restauraciones Indirectas de Resina Compuesta Cementadas con Cemento Autoadhesivo y Cemento con sistema adhesivo de Grabado y Enjuague. *Revista Clínica de Periodoncia, Implantología y Rehabilitación oral.*, [online] (1), pp.10-15. Available at: <<https://ezproxy.uan.edu.co:2052/science/article/pii/S0718539109700199>> [Accessed 19 November 2014].
6. Envíos, C. and Cotizar, 2020. *Silicona Por Adición Elite Glass Medium Body Fast Set Zhermack - Easy Dental*. [online] Easy Dental. Available at: <<http://www.easydental.cl/productos/restauracion/silicona-adicion-elite-glass-medium-body-fast-set-zhermack/>> [Accessed 25 May 2020].
7. FILHO, A., VIEIRA, L., ARAUJO, É., & BARATIERI, L. (2003). Ceramic Inlays and Onlays: Clinical Procedures for Predictable Results. *Journal Of Esthetic And*

Restorative Dentistry, 15(6), 338-352. <https://doi.org/10.1111/j.1708-8240.2003.tb00307>.

8. Hervás García, A., Martínez Lozano, M., Cabanes Vila, J., Barjau Escribano, A. and Fos Galve, P., 2016. Resinas compuestas. Revisión de los materiales e indicaciones clínicas. *Medicina Oral, Patología Oral y Cirugía Bucal*, [online] (volumen 11 numero 2), pp.1698-6946. Available at: <[http://scielo.isciii.es/scielo.php?script=sci\\_arttext&pid=S1698-69462006000200023](http://scielo.isciii.es/scielo.php?script=sci_arttext&pid=S1698-69462006000200023)> [Accessed 18 April 2020].
9. Hirata R. TIPS (2012). Claves en Odontología Estética, Primera Edición, Buenos Aires, Editorial Medica Panamericana.
10. Hirata RM. (2000); Alternativas clínicas de sistemas de resinas compostas laboratoriais - quando e como usar. *Jornal Brasileiro de Clínica & Estética em Odontologia*. 4 (19): 13-21.
11. Huerta, J. (2016, April). Modelos Geller. Retrieved from <http://www.ulm.edu.mx/revistaulm/publicaciones/gacetas/odontologia/abr2016/files/assets/downloads/page0011.pdf>
12. Hung, S. H., Hung, K. S., Eick, J. D., & Chappell, R. P. (1990). Marginal fit of porcelain-fused-to-metal and two types of ceramic crown. *The Journal of prosthetic dentistry*, 63(1), 26–31. [https://doi.org/10.1016/0022-3913\(90\)90260-j](https://doi.org/10.1016/0022-3913(90)90260-j)
13. Jackson, R. (2008). Inlays y onlays estéticos: la mayoría de edad. *British Dental Journal* Volumen, (204), 407-408. Retrieved 19 April 2020, from <https://www.nature.com/articles/sj.bdj.2008.250>.
14. JR, H., SC, B., & WD, S. (1989). Consideraciones en la medición del ajuste marginal. ELSEVIER, (4), 405-8. Retrieved 19 April 2020, from <https://www.ncbi.nlm.nih.gov/pubmed/2685240>
15. Juárez García, A., Barceló Santana, F. and Ríos Szalay, E., 2011. Comparación de la adaptación marginal y microfiltración entre dos sistemas de zirconia, con un mismo

medio cementante. Revista odontológica mexicana, [online] (volumen 15 numero 2), pp.1870-199X. Available at: <[http://www.scielo.org.mx/scielo.php?script=sci\\_arttext&pid=S1870-199X2011000200005](http://www.scielo.org.mx/scielo.php?script=sci_arttext&pid=S1870-199X2011000200005)> [Accessed 19 April 2020].

16. Kenneth J, A. (2004). *Phillis Ciencia de los materiales dentales*. (11°. Ed) Madrid-España. Elsevier S.A..
17. Kious, A., Roberts, H., & Brackett, W. (2009). Film thicknesses of recently introduced luting cements. *The Journal Of Prosthetic Dentistry*, 101(3), 189-192. [https://doi.org/10.1016/s0022-3913\(09\)60026-3](https://doi.org/10.1016/s0022-3913(09)60026-3).
18. Lombardo N, et Al. *Incrustaciones estéticas. Operatoria dental, Segunda edición* Buenos Aires, Alfaomega Grupo Editor Argentino; 2011.
19. Magne, P. (2003). Incrustaciones intra y extracoronarias de porcelana frente a las de resina compuesta. *Revista Internacional De Odontología Restauradora & Periodoncia*, (volumen 7 numero 6), 583-596. Retrieved 19 April 2020, from <https://dialnet.unirioja.es/servlet/articulo?codigo=836272>.
20. Martinez Bravo, A. (2017). Estudio in vitro de una silicona vinil polieter como nuevo material de impresión. *UNIVERSIDAD COMPLUTENSE DE MADRID*. Retrieved from <https://eprints.ucm.es/49709/1/T40473.pdf>
21. McLean, J., & von, F. (1971). The estimation of cement film thickness by an in vivo technique. *British Dental Journal*, 131(3), 107-111. <https://doi.org/10.1038/sj.bdj.4802708>
22. Neppelenbroek, K. (2015). The clinical challenge of achieving marginal adaptation in direct and indirect restorations. *Journal Of Applied Oral Science*, 23(5), 448-449. <https://doi.org/10.1590/1678-77572015ed005>

23. Nogales, M., E., Soto, P., T. and Buchi, M., L., 2011. sellado mrginal en restaraciones indirectas, cementadas con dos sistemas adhesivos diferentes. revista clínica de Periodoncia, implantología y rehabilitación oral., [online] (volumen 4), pp.106-109. Available at: <<https://ezproxy.uan.edu.co:2052/science/article/pii/S0718539111700751>> [Accessed 19 November 2014].
24. Saldarriaga, O. Pelaez, A. (2003). Resinas compuestas: Restauraciones adhesivas para el sector posterior. *Revista CES Odontología* , Vol. 16 (No.2 ). Retrieved from <http://revistas.ces.edu.co/index.php/odontologia/article/viewFile/571/332>
25. Strating, H., Pameijer, C. H., & Gildenhuis, R. R. (1981). Evaluation of the marginal integrity of ceramometal restorations. Part I. *The Journal of prosthetic dentistry*, 46(1), 59–65. [https://doi.org/10.1016/0022-3913\(81\)90136-0](https://doi.org/10.1016/0022-3913(81)90136-0)