

**RUPTURA DE TENDONES FLEXORES PROFUNDO Y SUPERFICIAL, Y  
LACERACIONES EN CARA PLANTAR Y LATERAL DEL MENUDILLO EN UN  
EQUINO CRIOLLO COLOMBIANO. REPORTE DE CASO.**



**Heidy Tatiana Londoño Muñoz**

**María Camila Norato Calambas**

**Universidad Antonio Nariño  
Facultad de Medicina Veterinaria y Zootecnia  
Sede Popayán, Colombia  
2021**

**Reporte De Caso Clínico**

**Ruptura De Tendones Flexores Profundo Y Superficial, Y Laceraciones En Cara Plantar Y Lateral Del Menudillo En Un Equino Criollo Colombiano. Reporte de caso.**

**Rupture Of Flexor And Deep Ligaments, And Lacerations In The Plantar And Lateral Face Of The Small In A Colombian Creole Horse. Case Report.**



**Autoras**

**Heidy Tatiana Londoño Muñoz**

**María Camila Norato Calambas**

**Trabajo de grado presentado como requisito para optar al título de;  
Médico Veterinario**

**Director**

**Especialista Carlos Valencia MVZ**

**Universidad Antonio Nariño**

**Facultad De Medicina Veterinaria Y Zootecnia**

**Sede Popayán, Colombia**

**2021**

## NOTA DE ACEPTACIÓN

### Reporte De Caso Clínico

### Ruptura De Tendones Flexores Profundo Y Superficial, Y Laceraciones En Cara Plantar Y Lateral Del Menudillo En Un Equino Criollo Colombiano. Reporte De Caso.

Presentado por

**Heidy Tatiana Londoño Muñoz**

**María Camila Norato Calambas**

### Trabajo De Grado Aprobado


El presente caso clínico ha sido aceptado por el comité de trabajo de grado de la facultad de Medicina Veterinaria de la UNIVERSIDAD ANTONIO NARIÑO, sede Popayán, como uno de los requisitos para optar el título de MEDICO VETERINARIO.



\_\_\_\_\_  
Jurado 1



\_\_\_\_\_  
Jurado 2



\_\_\_\_\_  
Director

**Universidad Antonio Nariño**  
**Facultad de Medicina Veterinaria y Zootecnia**  
**Sede Popayán, Colombia**

**2021**

## *Dedicatoria*

Este trabajo de grado, es dedicado inicialmente a Dios, por permitirme llegar hasta donde estoy hoy, por la sabiduría que me brinda y la fuerza mental que me dio.

A mi padre Jaime Londoño Ramírez, por su ardua labor, por esforzarse día a día para que no nos faltara pan en la mesa, ni nuestros estudios, por apoyarme y permitirme estudiar la carrera de mis sueños. A mi madre, Marlene Muñoz Diaz, por su amor, sus consejos y por la fuerza que me brinda todos los días.

Gracias padres por su apoyo emocional y por permitirme ser quien soy. A mi hermano, Cristian Londoño Muñoz, por su esfuerzo de trabajar día a día, para pagar mis estudios y que nunca me faltara nada. A todos mis hermanos, por el apoyo, el amor y la confianza que me dan, a pesar de las distancias. Los amo, y estoy agradecidos con la vida, por la familia tan maravillosa que me tocó.

Tatiana Londoño

Quiero dedicarle este trabajo en primer lugar a Dios que me ha dado la vida, fortaleza y sabiduría para terminar este proyecto de vida.

A mis padres Edgar Norato y Amparo Calambas ya que son mi pilar fundamental y apoyo en mi formación profesional, me han inculcado todo lo que soy como persona, mis valores, mis principios, mi perseverancia, mi empeño y todo ello de una manera desinteresada y llena de amor.

A mi hermana Nathali Norato quien ha sido mi ejemplo a seguir, mi apoyo constante y mi lucha para alcanzar mis metas.

Camila Norato

## **AGRADECIMIENTOS**

Hace 5 años, emprendimos un nuevo camino, decidimos estudiar la carrera Medicina Veterinaria, y aunque fue arduo el camino, hoy podemos decir que lo logramos, que después de tantos esfuerzos, hoy podemos ver reflejados los frutos de lo que sembramos. En primer lugar, queremos agradecerle a Dios por acompañarnos durante este largo camino, por darnos la fuerza de seguir aquí, y por brindarnos salud.

Agradecemos también, a nuestro director Doctor Carlos Valencia, por su asesoría, acompañamiento y por sus consejos. al Dr. Julián Valencia, por ayudarnos a corregir nuestro trabajo y por apoyarnos para ir mejorando.

Al Dr. Manuel Muñoz Cano, por permitirnos acceder a su caso clínico y poder estudiarlo más a fondo. A nuestros compañeros, que muchas veces fueron de gran ayuda y apoyo durante estos cinco años. A nuestros padres y hermanos, porque por ellos, estamos aquí, gracias por estar siempre de manera incondicional para nosotros, porque a pesar de los malos momentos que pasamos, siempre estuvieron apoyándonos y dándonos fuerzas para seguir.

Mil gracias a todos, Dios los bendiga.

## **RESUMEN:**

La lesión en los tendones de los equinos es sumamente común, debido a las actividades de alto esfuerzo a la que es sometida esta especie, por otro lado, cualquier raza puede predisponer a este tipo de lesión, el diagnóstico más certero es el ultrasonido, ya que, por medio de este, se evidencia cada estructura anatomía y sus anormalidades. Gracias a esto, se han realizado diferentes estudios para saber qué tipo de tratamiento se debe usar en estos casos y cuál es el más eficaz. Se describe el caso clínico de un equino hembra, criollo colombiano, de aproximadamente 10 años de edad. Al examen clínico, se evidencio laceración del miembro posterior derecho, de aproximadamente 6cm, en los tendones flexores superficial y profundo, con claudicación 5/5. Se debe tener en cuenta, que uno de los problemas más comunes en los equinos, son patologías en el sistema locomotor, debido a muchos factores. Es importante saber que anatómicamente los tendones están hechos para soportar gran cantidad de peso y permite conjuntamente con otras estructuras, el desplazamiento del animal. Cuando se produce una alteración en los tendones, se pueden realizar diferentes tipos de diagnóstico, y de tratamientos, por otro lado, se debe tener en cuenta que después de lesionados, cicatrizan lentamente y nunca vuelven a recuperar sus características biomecánicas originales.

**Palabras claves:** Equino, Tendinopatía, Lesión, Claudicaciones

## **SUMMARY:**

Injury to the tendons of equines is extremely common, due to the high-effort activities to which this species is subjected, on the other hand, any breed can predispose to this type of injury, the most accurate diagnosis is ultrasound, since that, through this, each anatomy structure and its abnormalities are evidenced. Thanks to this, different studies have been carried out to find out what type of treatment should be used in these cases and which is the most effective. The clinical case of a female equine, Colombian Creole, approximately 10 years old is described. On clinical examination, a laceration of the right hind limb, of approximately 6cm, was evidenced in the superficial and deep flexor tendons, with 5/5 claudication. It should be taken into account that one of the most common problems in equines is pathologies in the locomotor system, due to many factors. It is important to know that anatomically the tendons are anatomically made to support a large amount of weight and also allow the displacement of the animal with other structures. When there is an alteration in the tendons, at present, there are different types of diagnosis, and treatments, on the other hand, it must be taken into account that after injuries, they heal slowly and never regain their original biomechanical characteristics.

**Keywords:** Equine, Tendinopathy, Neural injury, Surrender

## Contenido

Introducción .....	1
Descripción .....	2
Objetivos.....	2
General.....	2
Específicos .....	2
Problema Que Presenta El Paciente .....	3
Impacto Científico .....	3
Impacto Social .....	3
Antecedentes.....	3
Marco Teórico.....	4
Anatomía del dígito en los equinos .....	4
Huesos De Las Extremidades.....	4
Músculos De La Extremidad Del Equino .....	6
Fisiología De Tendones Y Ligamentos.....	9
Principales Patologías De Los Tendones Y Ligamentos .....	11
Tendinopatía crónica.....	13
Factores intrínsecos y extrínsecos de las tendinopatías .....	13
Diagnóstico .....	14
Examen Del Sistema Locomotor .....	14
Tratamientos.....	14
Tratamiento #1: Uso De Células Pluripotenciales Mesenquimales.....	15
Tratamiento #2: Plasma Rico En Plaquetas (PRP) .....	16
Obtención de PRP .....	17
Tratamiento # 3: Uso De Antiinflamatorios No Esteroidales (AINEs).....	18
Tratamiento #4: Puntos De Fuego .....	19
Tratamiento #5: Herraje Ortopédico .....	19
Tratamiento #6: Curación De Herida Con Amnios (Membrana Amniótica De Yeguas).....	20
Reporte De Caso .....	21
Reseña .....	21
Diagnósticos Diferenciales .....	24
Diagnóstico Definitivo.....	24
Discusión .....	25



Bibliografía.....	28
-------------------	----

## **Índice de ilustraciones**

Ilustración 1: Hiracotherium. Tomado de (britannica.com, 2021).....	4
Ilustración 2: Plihippus. Tomado de (arrecaballo.es, 2014). .....	4
Ilustración 3: Anatomía del miembro anterior del equino. Tomado de (aduvetfak, 2017).....	5
Ilustración 4: Anatomía del Miembro posterior del equino. Tomado de (Andrade, 2018, pág. 10). .....	6
Ilustración 5: Región Carpiana. Tomado de (equisan.com, 2021). .....	6
Ilustración 6: Antebrazo. Tomado de (Munizaga, 2017). .....	7
Ilustración 7: Tendón. Tomado de (Dierenkliniek De Morette, 2017). .....	8
Ilustración 8: Concentración media de plaquetas. Tomado de (Sorrenti, Fossati, & Fossati, 2016, pág. 134).....	17
Ilustración 9:Disparo de pasadores. Tomado de (Horse Forum, 2012). .....	19
Ilustración 10: Tejido membrana Amniótica. Tomado de (Díaz, 2009, pág. 17).....	21

## **Introducción**

El sistema locomotor es una compleja agrupación de estructuras, huesos, musculo tendones, el punto de encuentro de dos huesos es la articulación, que por medio de la acción de los músculos y tendones se puede dar esa flexibilización de la extremidad y así poder realizar el desplazamiento correspondiente. En los Equinos como en otros organismos, que presentan su locomoción por medio de extremidades son susceptibles a presentar daños sean físicos y por enfermedad; es necesario que el médico veterinario tenga en cuenta estas características que permiten las condiciones estéticas y dinámicas de los equinos y oras especies.

En el mundo de los equinos, son especies que presentan diversas actividades, como servir para transporte de objetos «denominados como caballos de carga» has ser usados en competencia como «caballos de paso» o en competencias de salto «caballos ecuestres», cuando los humanos hacen que los equinos superen, excedan la capacidad o resistencia física propia, es cuando se presentan los daños a las extremidades de la locomoción y que se reflejan en sus articulaciones donde el daño se ve en el hueso, el musculo o el tendón.

El estudio que se presenta acerca de la ruptura de tendones flexores profundo y superficial y laceraciones en menudillo en un equino criollo colombiano, cuando los equinos han superado la resistencia del tejido producida por la disminución de la función tisular y posterior daño, se hace desde los impactos científicos y sociales, revisión anatómica de las estructuras que sufren el dalo y como se afecta su fisiología por lo que se presentan diversas patologías en tendón y ligamento por lo que se presentan el diagnóstico y tratamientos posibles y al final se presentan los diagnósticos y resultados de los tratamientos descritos.

## **Descripción**

Las claudicaciones<sup>1</sup> en los equinos, se pueden dar por múltiples factores, y se han considerado como una de las alteraciones que más afecta a esta especie, debido al impedimento de su movilización, de acuerdo a J.U. Carmona y C. López (2011) «Las enfermedades más comunes en el caballo son aquellas que afectan su aparato musculoesquelético. Estudios realizados en caballos de carreras» (Carmona & López, 2011, pág. 203), la ruptura de los tendones flexores de sus miembros, son problemas poco comunes, pero gracias a los avances de la medicina y los diferentes tratamientos, los caballos pueden sobrellevar esta alteración y tener una buena calidad de vida. Las lesiones que afectan estos ligamentos, podrían producirse por diversidad de factores, como son golpes, traumatismos, heridas por elementos corto punzantes o un sobreesfuerzo en sus miembros, lo que provoca una imposibilidad al caminar y la presentación de claudicaciones.

## **Objetivos**

### **General**

Realizar el estudio de caso clínico de ruptura de tendones flexores profundo y superficial y laceraciones en cara plantar y lateral del menudillo en un equino criollo colombiano.

### **Específicos**

- Evaluar las distintas opciones o estrategias de tratamiento de ruptura de tendones, flexores profundo y superficial.
- Presentar un caso clínico de ruptura de tendones, flexores profundo y superficial y laceraciones en cara plantar y lateral.
- Estudiar las posibles causas de ruptura de tendones, flexores profundo y superficial y laceraciones en cara plantar y lateral del menudillo en un equino criollo

---

<sup>1</sup> La claudicación es un dolor causado debido a poco flujo sanguíneo en las piernas o brazos. Por lo general, esto es un síntoma de la enfermedad arterial periférica, donde las arterias que suministran sangre a las extremidades se estrechan, normalmente por aterosclerosis (Párrafo 1).

## **Problema Que Presenta El Paciente**

Como Hallazgos anormales se evidenciaron claudicación 5/5, según la clasificación propuesta por la American Association Of Equine Practitioners, Inc. (AAEP), laceración en la parte caudal de miembro posterior derecho (MPD) de aproximadamente 6 cm de longitud que compromete tendón flexor digital superficial (TFDS) y profundo (TFDP), también laceraciones superficiales en cara plantar y lateral del menudillo (Daneze, Montello, Bariani, & Sousa, 2018).

## **Impacto Científico**

Uno de los beneficios para el conocimiento del Médico Veterinario, en cuanto a los tipos de claudicaciones es que, con este caso, se podrán investigar, diferentes técnicas y tratamientos para estos problemas, cabe resaltar que una de las alteraciones más complicadas en un equino, son las claudicaciones, debido a su diversidad de causas problema, y a el impedimento de la locomoción del animal, algo que es fundamental para ellos y su tenedor.

## **Impacto Social**

Existe una importancia sobre el impacto que genera encontrarnos un equino con claudicación puesto que se verá afectado el personal que se encuentra dedicado a distintas actividades como lo es al cuidado diario de los caballos, entrenadores de los diferentes clubs o escuelas de equitación hasta los encargados de las apuestas en los hipódromos y los participantes o familias que practican la equitación propiamente, cabe destacar que debemos tratar de mantener un equino gozando de buena salud.

## **Antecedentes**

El caballo perteneciente a la familia de los *Equidae*, del género *Equus*. El género *Equus*, apareció hace más o menos, un millón de años en la tierra, habitaron los bosques de Norteamérica, las patas de estos animales estaban formada por cinco dedos y median, alrededor de 35 cm (Álvarez & Medellín, 2005).

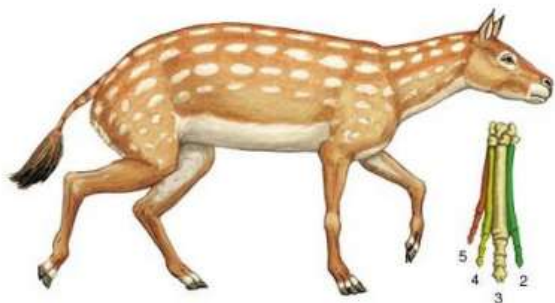


Ilustración 1: *Hircotherium*. Tomado de ([britannica.com](http://britannica.com), 2021).

Todas las especies de equinos, se extinguieron, exceptuando el género *Pliohippus*, de donde surgió el caballo actual.



Ilustración 2: *Pliohippus*. Tomado de ([arrecaballo.es](http://arrecaballo.es), 2014).

## Marco Teórico

### Anatomía del dígito en los equinos

El aparato locomotor del equino, de acuerdo a la descripción realizada por José Germán Lombardero Goldaracena en su libro «El Aparato Locomotor en El Equino Deportivo» está «[...] conformado anatómicamente por diversas estructuras del sistema músculo esquelético. Los huesos, articulaciones, músculos, tendones y ligamentos interactúan de manera armónica durante la locomoción» (Lombardero, 2011, pág. 1).

### Huesos De Las Extremidades

De acuerdo a Santiago Audisio, Pablo Vaquero, Perla Torres, Edgardo Verna, Jorge Merlassino, Laura Ocampo (2013) exponen:

El aparato locomotor del caballo está comprendido por el conjunto de órganos somáticos, huesos, articulaciones, músculos, tendones y ligamentos, que interactúan de manera armónica durante la locomoción y estación. Los órganos de referencia atienden las funciones biomecánicas asociadas al dorso, miembros torácico y pelviano, así como las correspondientes a las subsidiarias del cuello (Audisio, *et al*, 2013, pág. 15).

El miembro torácico del caballo, comprende cuatro estructuras principales, las cuales son: escápula, húmero, radio y ulna<sup>2</sup>, carpo, metacarpo y dedos falange proximal, media, distal y huesos sesamoideos proximales. (Andrade, 2018, pág. 8)

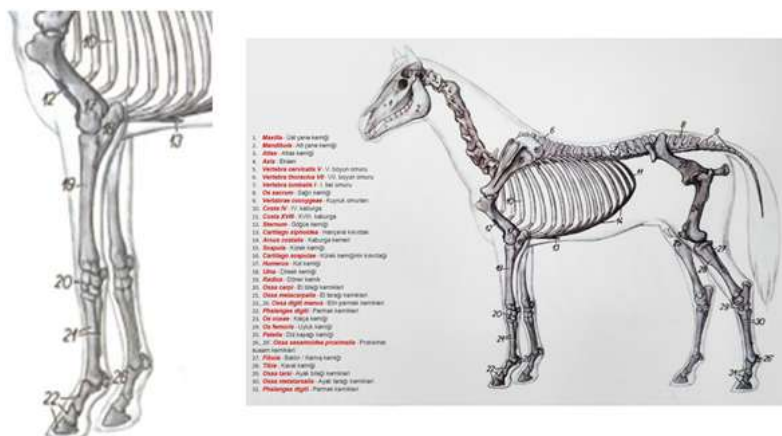


Ilustración 3: Anatomía del miembro anterior del equino. Tomado de (aduvetfak, 2017)

El miembro pelviano, se conforma por las siguientes estructuras anatómicas cuatro cinturones pelvianos, el muslo (fémur y babilla), pierna (tibia y fíbula) y pie (tarso, metatarso y dedos [falanges proximales, media, distal y huesos sesamoideos proximales).

<sup>2</sup> ulna (hueso del antebrazo en el lado opuesto al pulgar) viene del latín ulna (antebrazo, también medida de longitud similar a la longitud del antebrazo) (Párrafo 2).

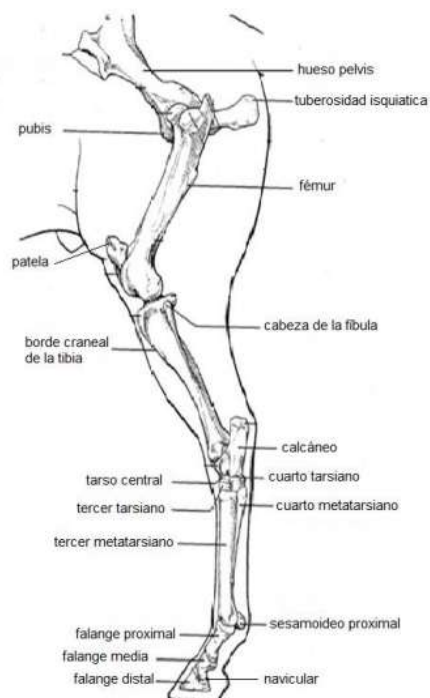


Ilustración 4: Anatomía del Miembro posterior del equino. Tomado de (Andrade, 2018, pág. 10).

## Músculos De La Extremidad Del Equino

### Músculo Flexor Digital Superficial

Ubicado entre el musculo flexor del carpo cubital y el musculo flexor profundo del dedo. Su origen es a partir del epicóndilo medio del humero y también, en la cresta de la superficie caudal del radio. El trabajo de este musculo es de flexionar el dígito y el carpo (Andrade, 2018, pág. 11)

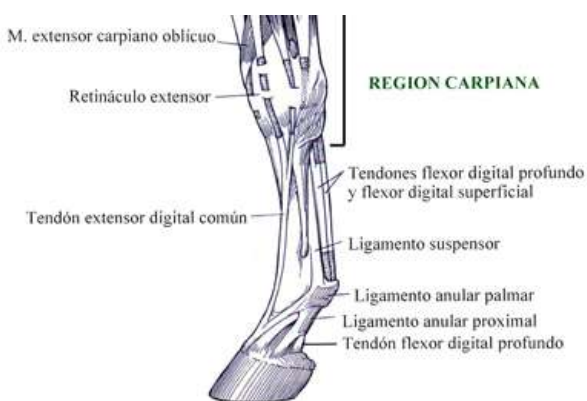


Ilustración 5: Región Carpiana. Tomado de (equisan.com, 2021).

### Músculo Flexor Digital Profundo

Este musculo, es el más largo del grupo de los flexores, y se ubica encima de la superficie caudal del radio. Su origen es a partir del epicóndilo medio del húmero y la superficie medial del

olecranon, hasta la mitad de la superficie caudal del radio y una pequeña zona adyacente de la ulna. Tiene como función: flexionar el dedo y el carpo y extiende el codo (Andrade, 2018, pág. 11).

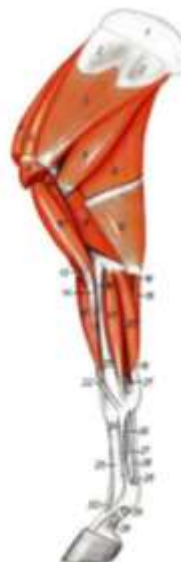### Principales Tendones<sup>3</sup> Y Ligamentos<sup>4</sup> Del Dígito

#### Tendón Flexor Digital Superficial

Ubicado por debajo de la piel, en la parte palmar de la caña. Su acción es la de flexionar la articulación del menudillo, según Andrade (2013) explica:

Este tendón está fijado al músculo flexor superficial, que comienza a nivel del codo, y se une a este tendón en la parte posterior de la rodilla. Este tendón continúa recorriendo la caña hasta que se inserta a los huesos de la cuartilla. Este tendón no sólo favorece la flexión de la articulación del menudillo cuando el músculo se contrae, sino que además sostiene en un ángulo normal del menudillo cuando el caballo apoya la extremidad (Andrade, 2018, pág. 12).

- M. deltoides: equino posee sólo porción escapular.
- M. bíceps braquial:
  - Tendón de origen doble en equino.
  - Tanto en equino como en bovino se agrega un tercer tendón de inserción (lacertus fibrosus) que llega a la cara medial del m. extensor radial del carpo.
- M. tríceps braquial: equino no posee cabeza accesoria.



*Ilustración 6: Antebrazo. Tomado de (Munizaga, 2017).*

#### Tendón Flexor Digital Profundo

Se origina a partir del epicóndilo medial del húmero, la cara medial del olecranon, el centro de la cara posterior del radio y una pequeña área adyacente de la ulna. Tiene como función, flexionar

<sup>3</sup> Haz de fibras conjuntivas que une los músculos a los huesos (Título).

<sup>4</sup> Cordón fibroso y resistente que une los huesos de las articulaciones (Título).



las articulaciones del dedo del caballo y el menudillo (Andrade, 2018, pág. 12), de acuerdo a Juan Manuel Torres (2018) expone sobre la tendinitis lo siguiente:

La tendinitis equina es una lesión que tiene lugar cuando existe un estiramiento excesivo de las fibras que conforman el tendón más allá de su límite físico, produciéndose así una ruptura de dichas fibras con la consecuente inflamación, que será relativa de acuerdo al número de fibras dañadas. Las lesiones más frecuentes en el caballo ocurren en el Tendón Flexor Digital Superficial, también conocido como TFDS (Torres, 2018, pág. 7)

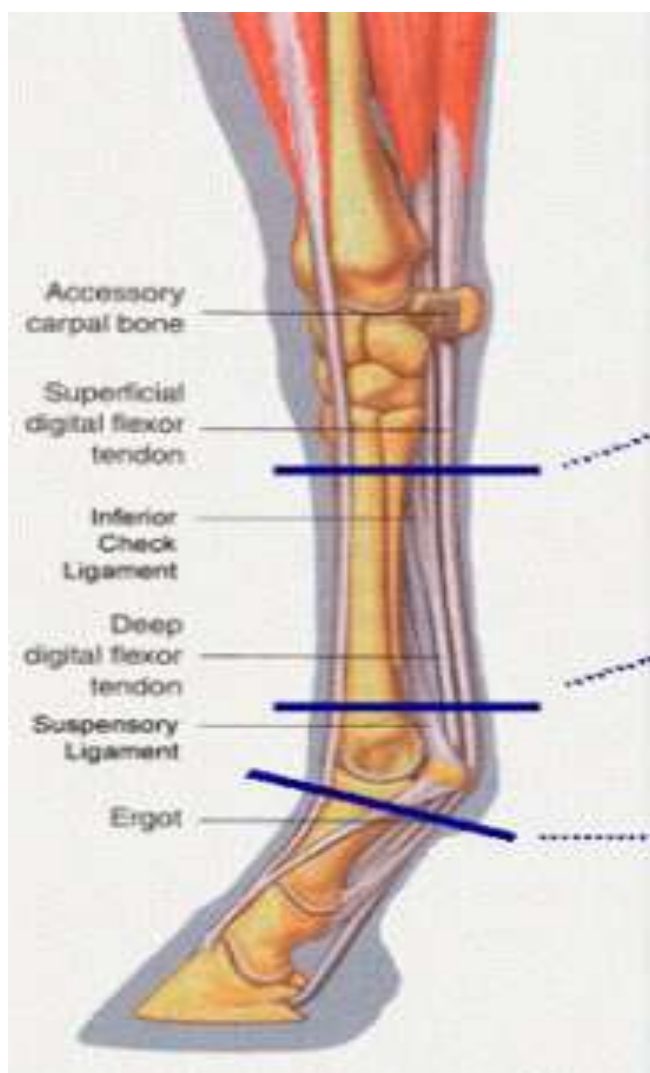


Ilustración 7: Tendón. Tomado de (Dierenkliniek De Morette, 2017).

### **Tendón Extensor Digital Común**

Se encuentra ubicado en la porción dorsal del miembro, se inserta en la apófisis extensora piramidal de la tercera falange Su función es la de estirar el miembro cuando el músculo del mismo

nombre recibe la orden del cerebro de contraerse, expone Doña María de los Llanos Martínez Martínez que:

Una parte importante de sus fibras profundas se insertan aquí; otras derivan hacia los ligamentos sesamoideos colaterales, y otras, más superficiales, prosiguen como ramas extensoras convergentes hacia el tendón extensor digital común, al que se unen a la altura del tercio distal de la falange proximal. En realidad, la estructura fibrosa descrita es una parte de todo un sistema o “aparato suspensor interóseo-sesamoideo”, en el que intervienen también los ligamentos sesamoideos propios y distales (de los Llanos, 2005, pág. 10).

### **Ligamento Suspensor Del Menudillo**

Los ligamentos suspensorios del menudillo, cumplen una función muy importante en el aparato locomotor del soportar el peso del caballo y a amortiguar las articulaciones en situaciones de alta actividad. Se encuentra ubicado entre el tendón flexor profundo y la caña, este es esencial para la solidez de un caballo y para su habilidad, según De Los Lanos (2005)

Desde la parte superior de la pantalla hasta la inferior de la misma se observó en primer lugar la dermis y subdermis y a continuación el tendón flexor digital superficial, el tendón flexor digital profundo, el ligamento accesorio, el ligamento suspensor del menudillo y por último el contorno del aspecto palmar de la fila distal de huesos del carpo y tercer metacarpiano en las zonas más proximales al hueso accesorio del carpo y sólo el tercer metacarpiano en las partes más distales al mismo (de los Llanos, 2005).

### **Ligamento Frenador Bajo**

Este ligamento se relaciona por delante con el ligamento suspensorio, y su cara posterior, que se relaciona con el tendón flexor profundo, está cubierta por la capa profunda de la vaina carpiana, como lo describe

El carpo consta de un grupo de ocho huesos cortos. Estos huesos se disponen en dos filas transversales, una proximal o antebraquial y otra distal o metacarpiana. Los huesos de la fila proximal de medial a lateral, son el hueso carporradial el intermedio del carpo, carpocubital y el accesorio del carpo. La fila distal también de medial a lateral, está formada por el primero, segundo, tercero y cuarto hueso del carpo. (Godoy & Oddoy, 1995).

### **Fisiología De Tendones Y Ligamentos**

Estas estructuras en los equinos, anatómicamente, están hechas para soportar gran cantidad de peso, durante la estación y la locomoción. El mecanismo elástico que conforman, se encarga de

darle soporte al menudillo, prevenir la hiperextensión<sup>5</sup> del carpo, mitigar la energía del impacto, además de esto, sostiene la totalidad del peso corporal, durante la propulsión. (Palomá, 2015, pág. 17).

Tanto los tendones como los ligamentos están constituidos por fibras de colágeno, orientadas principalmente a lo largo del eje longitudinal. Las fibras del tendón se encuentran altamente alineadas y orientadas en una sola dirección, mientras que en los ligamentos, las fibras tienen una organización un poco menos ordenada. Esto es debido a que los ligamentos están sometidos a fuerzas en varias direcciones mientras que los tendones transmiten la fuerza en una sola dirección (García, 2020, pág. 1).

Cuando los caballos son jóvenes, estas dos estructuras son capaces de soportar diversa cantidad de cargas, realizadas en esa etapa. Mientras que cuando alcanzan su madurez esquelética (5 años), muchos pueden almacenar micro lesiones, durante su actividad física, durante el desplazamiento, los tendones flexores y el ligamento suspensor, actúan como un dispositivo elástico, que esparce energía y aumenta el rendimiento durante la actividad física y actúan como resorte, para proteger las fibras musculares, al realizar movimientos bruscos, o inesperados, según Isidro Abellanet de Oleza (2009):

Aparte de las lesiones de los tejidos blandos, el otro gran capítulo que integra el conjunto de lesiones musculoesqueléticas se refiere a la patología articular. Algunos estudios señalan que el 60% de las cojeras están relacionadas con la osteoartritis (OA) (Abellanet, 2009, pág. 25).

Los tendones son supremamente fuertes, flexibles, elásticos y ténsales; y al igual que los ligamentos, presentan características de alteraciones no lineales frente al peso. La explicación a esto, es que pequeños incrementos en la carga podrían llegar a producir alta extensión del tendón, hasta llegar a un límite crítico. Posterior a cada aumento del peso, provocan un cambio parecido en la extensión. Si la carga se detiene en ese punto, la estructura retorna a su estado normal y la energía se elimina en forma de calor. Por otro lado, si se continúa con la carga, después de haber llegado al punto crítico, se produce un fenómeno llamado deformación plástica, y posteriormente, el ligamento o tendón, cualquiera sea el caso, puede llegar a sufrir una alteración y ruptura parcial o en el peor de los casos, se produce una ruptura total de la estructura.

---

<sup>5</sup> El concepto se emplea en el terreno de la medicina para aludir a un tipo de lesión que suelen sufrir los deportistas en diferentes articulaciones (Párrafo 1).

La parte no lineal de la fuerza elástica de ligamentos y tendones, es gracias a las características anatómicas micro estructurales de las fibrillas de colágeno. La estimación de la resistencia elástica del tendón es muy reducida. Seguidamente, se puede decir, que la ruptura del tendón flexor digital superficial (TFDS), se da al sobrepasar el peso, en cuanto a la resistencia fisiológica del equino, por encima del 12-20%. Por lo tanto, el máximo rendimiento de un caballo atleta, puede llegar a ese punto crítico de ruptura. El TFDS, se daña casi siempre en la parte central. Esta manifestación, se debe a procesos degenerativos que actúan con la calidad con la formación de las espirales del colágeno y es algo que pasa muy a menudo, en caballos geriátricos (Andrade, 2018, pág. 20)

De acuerdo a Andrade (2018) «Se han realizado estudios que demuestran que el cuerpo del ligamento suspensor (LS), podría romperse al exceder su capacidad de carga (10-20%)» (Andrade, 2018). En los miembros anteriores, el aparato suspensor es casi siempre, el más afectado por rupturas desastrosas y su ubicación en el cuerpo del LS o cerca de la región de los huesos sesamoideos proximales, particularmente en el cóndilo lateral, del tercer hueso metacarpiano (Carmona & López, 2011, pág. 206).

### **Principales Patologías De Los Tendones Y Ligamentos**

Existen diferentes razones por las cuales, los tendones pueden lesionarse, como, por ejemplo, por sobreesfuerzos, traumatismos percutáneos, penetrantes o lacerantes. Se podría decir, que existen dos razones por las cuales se producen las lesiones por sobreesfuerzo:

1. Se crea una sobrecarga imprevista que supera la capacidad de resistencia biomecánica.
2. Existe una fase de deterioro de la estructura de la zona de lesión.

Anatómicamente, todos los ligamentos y tendones tienen propiedades elásticas, lo que hace sus propiedades mecánicas varían, a medida que se estiran. Cuando se produce la fase inicial de una elongación, establecida por el alineamiento de los fascículos, después de esto, sigue la segunda fase, en donde la elongación se centra en la fuerza pensil, la extensión continua en base a la separación de los entrecruzamientos covalentes entre las fibrillas, permitiendo así, el deslizamiento entre ellas. Si rebasa este punto, se produce la rotura tendinosa, que en el caso del TFDS, se da cuando alcanza los 2000 kg. Por otro lado, la etapa de degeneración, se considera la primera etapa de las tendinopatías, haciendo que el tendón se debilite progresivamente (Abellanet, 2009). Los

tendones y ligamentos, son estructuras anatómicas que están hechas fisiológicamente para participar en la comunicación de las fuerzas entre los músculos a huesos y viceversa (Carmona y López, 2011).

Existen diversas enfermedades de tendones y ligamentos que podrían ser esporádicas, unas de las más importantes son: Procesos inflamatorios, tendinitis, y desmitis, sin importar la etiología, la reacción del tendón o ligamento a la alteración, son vaciamente tres fases, para determinar su tratamiento.

1. Fase aguda o inflamatoria, en donde hay infiltración células inflamatorias (neutrófilos, seguido de macrófagos), lo que provoca el aumento del flujo de sangre y edema, por ende, se produce un derrame al interior de cualquiera de las dos estructuras antes mencionadas. A partir de esta inflamación, se produce la liberación de enzimas degradadoras, la cual dura de 1-2 semanas, dependiendo de la gravedad de la alteración y el tratamiento que se efectúa.
2. Fase subaguda o reparativa, esta fase es debido al acumulo de fibroblastos en la región de la lesión, que empieza 4 días posterior a la lesión, con una duración de aproximadamente 3 semanas. Es aquí, donde se da la formación de colágeno cicatrizar, que difiere del tejido inicial por la diferencia de fuerza y elasticidad.
3. Fase crónica o de remodelación, única varios meses posteriores a la lesión. Se caracteriza por el cambio que se produce del colágeno tipo II hacia tipo I, el cual es el normal. No obstante, en el equino, el colágeno tipo III o cicatricial se mantiene durante mucho tiempo.

### **Clasificación De Tendinopatías<sup>6</sup>**

**Tendinopatía aguda:** La tendinitis es la inflamación de un tendón, las cuales, anatómicamente son estructuras que unen el musculo al hueso. El tiempo de evolución de esta patología, debe ser de dos semanas y provoca dolor en la zona de la lesión. (Carmona & López, 2011)

---

<sup>6</sup> Término general que se utiliza tanto para tendinitis como tendinosis. Mientras que la tendinitis implica inflamación del tendón, la tendinosis describe un tendón dolorido debido a una serie de problemas en el propio tejido del tendón o a su alrededor (Título).

## **Tendinopatía crónica**

**Tendinosis:** es la lesión crónica degenerativa del tendón. Histopatológicamente aparece un aumento del número de fibroblastos, colágeno fragmentado y desorganizado, hiperplasia vascular y en muchas ocasiones presencia de microcalcificaciones. La característica principal es que no aparecen células inflamatorias. Este cuadro clínico no siempre es doloroso, de acuerdo a José Luis Sánchez Sánchez (2011) en su tesis «Estudio comparativo de un tratamiento fisioterápico convencional con uno que incluye la técnica de electrolisis percutánea intratisular en pacientes con tendinopatía crónica del tendón rotuliano» explica que:

Es la lesión crónica degenerativa del tendón. En histopatología aparece un aumento del número de fibroblastos, colágeno fragmentado y desorganizado, hiperplasia vascular y en muchas ocasiones presencia de microcalcificaciones. La característica principal es que no aparecen células inflamatorias. Este cuadro clínico no siempre es doloroso (Sánchez, 2011, pág. 30 y 31)

**Tendinosis con paratenonitis:** Explica Sánchez (2011) que

Es la degeneración tendinosa sin respuesta celular inflamatoria dentro del tendón, asociada a una paratenonitis externa donde si existe inflamación. También pueden verse afectadas estructuras cercanas al tendón como son las bursas. En el tendón rotuliano, al ser un tendón sin vaina sinovial, no aparecen paratenonitis y son raras las tendinitis, luego clínicamente la mayoría de las tendinopatías que tratamos son tendinosis (Sánchez, 2011, pág. 31).

## **Factores intrínsecos y extrínsecos de las tendinopatías**

**Intrínsecos:** De acuerdo al trabajo de Andrade (2018) se tiene:

- Debilidad o desequilibrio muscular
- Disminución de la flexibilidad muscular
- Laxitud cápsulo-ligamentosa
- Edad
- Nutrición-hidratación

**Extrínsecos:** De acuerdo a Sánchez (2011):

- Errores de entrenamiento
- Reposo

- Factores medioambientales

## **Diagnóstico**

Anatómicamente, los tendones y ligamentos están hechos para resistir alta capacidad de peso y, además, están diseñados para permitir el desplazamiento adecuado del equino, por otro lado, cuando se presentan alteraciones en estas estructuras, una de las principales manifestaciones es la claudicación, la que nos indica que el equino está sufriendo de dolor en la zona de la lesión, de acuerdo a Andrade (2018) las claudicaciones se clasifican en cuatro. «Elevación, y apoyo, mecánicas y mixtas» (Andrade, 2018, pág. 25). Las dos primeras se relacionan con lesiones en huesos y articulaciones y las dos segundas se presentan más comúnmente en casos de lesiones tendinosas y ligamentosas.

## **Examen Del Sistema Locomotor**

**Examen En Reposo:** Es fundamental, que la hora del examen, el animal se encuentre en una superficie plana, tranquilo y en la mayor quietud. Se visualiza de una distancia determinada de adelante hacia atrás, posteriormente se debe acercar poco a poco, observando con cautela cada estructura.

## **Tratamientos**

El tratamiento en los caballos, ha resultado una situación difícil para muchos médicos veterinarios, propietarios y cuidadores, debido a que, de acuerdo a la gravedad de la lesión varía el tiempo de recuperación desde unas semanas, hasta meses o el año completo, según Alexandra Goldemberg S (2021) expone que La hidroterapia equina como tratamiento para la recuperación de su caballo es efectiva:

Los procesos de recuperación y rehabilitación en el sector equino han ido evolucionando a través de modelos como la hidroterapia. De acuerdo con los expertos, está clínicamente comprobado que este es el mejor tratamiento, sin medicamentos, para la cura y consolidación de músculos, ligamentos, tendones y huesos de los caballos (Goldemberg, 2021)

Además, la principal causa de frustración es que no se vuelve a recuperar la calidad y elasticidad de tejido, y el tendón es propenso a lesionarse nuevamente. Como con cualquier alteración en la que no hay éxito constante con un tratamiento, se han utilizado una amplia variedad de opciones

terapéuticas para modular la reparación y acelerar su velocidad y calidad después de una lesión aguda. Los objetivos del tratamiento para la tendinitis aguda son disminuir la inflamación, minimizar la formación de tejido cicatricial y favorecer la restauración de la estructura y la función normales del tendón.

### **Tratamiento #1: Uso De Células Pluripotenciales Mesenquimales**

Dentro de las alternativas de tratamientos se encuentra el uso de células pluripotenciales mesenquimales (CPM) que se encuentran en la médula ósea y se caracterizan por ser indiferenciadas y ante determinadas señales se pueden especializar para realizar una función concreta, dentro de los diferentes linajes celulares que pueden diferenciarse se encuentran osteoblastos, tenocitos, condrocitos, adipocitos, miofibroblastos, una de las ventajas de utilizar estas células es que a pesar de ser menos del 3% de células nucleadas, estas se pueden multiplicar a grandes números in vitro (Andrade, 2018, pág. 58), el concepto anterior se puede complementar con lo que exponen Nancy B. Riaño G, Victor J. Vera A, Luis Carlos Villamil J en cuanto al uso de células madre

Las características de una célula madre (stem cell) están determinadas por ser indiferenciadas, autorrenovables, y por tener la capacidad de generar células hijas para múltiples linajes celulares, con la capacidad de proliferar indefinidamente en cultivos. El origen de las células madre puede ser embrionario (blastómeros y células de la masa interna del blastocisto) o somático (células pluripotenciales de tejidos adultos). La fuente de las células madre somáticas es la médula ósea, en la cual se encuentran las células madre hematopoyéticas y las mesenquimales (MSCs). Diversos estudios en modelos animales han demostrado que MSCs constituyen una herramienta potencial para el establecimiento de terapias regenerativas en tejidos lesionados. Este artículo revisa las propiedades de las células madre, sus potenciales, sus ventajas y limitaciones en varios modelos animales (Riaño, Vera, & Villamil, 2007, pág. 18)

Para poder aislar y cultivar las CPM es necesario realizar un aspirado de médula ósea el cual se realiza a nivel de esternón con una aguja tipo Rosenthal calibre 20 G, se obtienen cerca de 60 ml, dicho aspirado es centrifugado en combinación de Ficoll con lo cual permite la separación de los eritrocitos y la placa leucoplaquetaria que es donde se encuentran las CPM, estas son obtenidas por medio de un aspirado y colocadas en cultivo por un lapso de 15 días los cuales nos permiten obtener en promedio de 8 a 10 millones de células las cuales son inyectadas en la lesión.



El Tendón Flexor Digital Superficial (TFDS) juega un rol importante durante el desarrollo de la fase posterior del paso, sufriendo de esta, perspectiva dorsopalmar del metacarpo manera la extensión de sus estructuras, si esta no supera el 3% de su longitud no sufre mayores cambios; sin embargo sobrepasando el 3% adquiere propiedades elásticas perdiendo su capacidad de recuperar su ondulación original, y si la extensión es mayor al 8% se produce ruptura, hemorragia y edema, instalándose un cuadro de tendinitis situación que se alcanza fácilmente si consideramos problemas de manejo, fatiga muscular, terrenos irregulares, deficiencia de aplomos, fallas de herraje (Valdez, 2013).

### **Tratamiento #2: Plasma Rico En Plaquetas (PRP)**

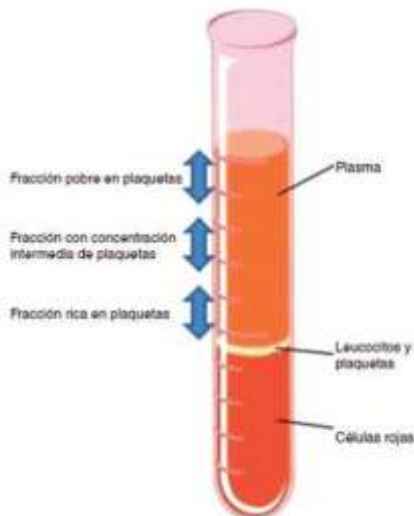
Este tratamiento es definido como la porción de la fracción de plasma de sangre autóloga que tiene una concentración de plaquetas mayor al valor basal cuatro (4) a seis (6) veces sus valores normales, teniendo en cuenta que el valor normal es de  $158 - 165 \times 10^3 / \mu\text{l}^7$ . Además de las plaquetas, se contiene eritrocitos, leucocitos, células mesénquimales circulantes y varias proteínas séricas, como el fibrinógeno, fibrina, fibronectina, vitronectina y trombospodina, que intervienen en el proceso de curación. Sin embargo, el componente que motiva más interés son los factores de crecimiento. Las plaquetas contienen grandes cantidades de factores de crecimiento que tienen un papel trascendental en el proceso de cicatrización como el factor de crecimiento derivado de plaquetas (Abellanet, 2009), el plasma rico en plaquetas está emergiendo como un método económico para obtener y administrar factores de crecimiento (FC) autólogos.

El precursor histórico del PRP fue el adhesivo de fibrina. Se obtenía mezclando dos componentes en el momento de su utilización: fibrinógeno plasmático de origen homólogo y trombina bovina. Presentaba grandes ventajas: hemostasia perfecta, sellado en minutos y fácil reabsorción, por esto adquirió gran importancia como agente hemostático, para controlar el sangrado y evitar transfusiones.

---

<sup>7</sup> Microlitros (Párrafo 1).

## Obtención de PRP



*Ilustración 8: Concentración media de plaquetas. Tomado de (Sorrenti, Fossati, & Fossati, 2016, pág. 134)*

Esta terapia se centra en la determinación, tanto, la población celular (Principalmente las plaquetas, los glóbulos blancos (GB), y las células rojas de la sangre (glóbulos rojos)) y los niveles de factores de crecimiento. Estas concentraciones pueden variar ampliamente entre sistemas de preparación con el fin de obtener el PRP. Los resultados pueden variar entre las técnicas de separación, la centrifugación, el tipo de anticoagulante y la forma de activarlo. El PRP se puede obtener por métodos automatizados (aféresis) semiautomatizados o manuales, mediante la centrifugación doble en tubo, este procedimiento lo explica Carmona y López (2011):

Los concentrados autólogos de plaquetas (APC) y el plasma rico en plaquetas son preparados hematológicos que se obtienen por centrifugación de la sangre extraída con anticoagulantes del mismo paciente. Los APCs concentran entre 300 y 600 mil plaquetas/ $\mu$ l (Carmona y col 2011) y el PRP concentra más de un millón de plaquetas/ $\mu$ l (Marx 2004). Ambos (PRP y APC) son una fuente natural de varios GFs, principalmente TGF, TGF-, PDGF, FGF, VEGF y EGF y otras proteínas que modulan la reparación tisular (Carmona & López, 2011, pág. 210).

Los tres métodos para la obtención de plasma rico en plaquetas usados en humanos han sido validados en caballos El sistema de aféresis requiere alta tecnología, personal experimentado y un alto volumen de sangre (> 450 ml) sin embargo, se presenta un bajo riesgo de contaminación bacteriana durante su preparación. Los sistemas semiautomatizados permiten concentrar un elevado número de plaquetas y factores de crecimiento en comparación con las otras dos técnicas

y además el riesgo de contaminación bacteriana es menor que con el método manual (tubo). Sin embargo, estos dispositivos también concentran un elevado número de leucocitos y son costosos.

### **Tratamiento # 3: Uso De Antiinflamatorios No Esteroidales (AINEs)**

Los AINEs tienen un mecanismo de acción entre estos la inhibición de la síntesis de prostaglandinas (PGs) inflamatorias por bloqueo de las enzimas ciclo-oxigenasas (COXs), de acuerdo a José Gilberto Aguilar Carbajal (2015):

Como primer tratamiento se puede administrar tranquilizante, analgésico y cortisona como antiinflamatorio. La aplicación de antiflogísticos, es decir productos inhibidores de la inflamación conduce a una rápida reducción de las molestias. Pero no hay que dejarse engañar por las apariencias, porque el caballo sigue estando tan enfermo como antes (Aguilar, 2015).

Se han descrito dos COXs en mamíferos, COX1 y COX2. La COX1 está asociada principalmente con funciones fisiológicas y la COX2 por lo general se expresa en condiciones inflamatorias. La COX-2 también se expresa de manera constitutiva en muchos tejidos. Es indispensable para la homeostasis de líquidos y electrolitos a nivel renal, gracias a la producción de PGE2. Además, su expresión es necesaria en la fase resolutive de la inflamación.

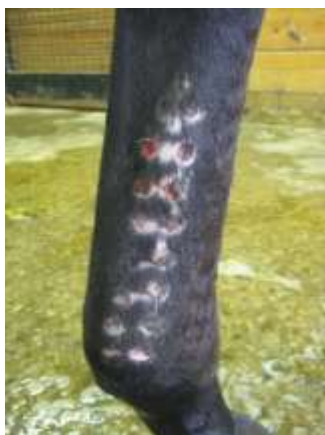Los AINEs pueden ser clasificados en función de su capacidad para inhibir las COXs. Los fármacos que bloquean a dosis normal ambas COXs son denominados AINEs no selectivos o de acción dual. Los AINEs que a dosis normales inhiben principalmente la COX-2, pero también pueden inhibir la COX-1, son clasificados como selectivos y los que teóricamente pueden inhibir únicamente la COX-2 reciben el nombre de específicos, Aguirre (2015) expone:

El tratamiento médico convencional de estas patologías en el caballo incluye la utilización de: Antiinflamatorios no esteroideos (AINEs). Fenilbutazona: Se caracteriza por tener un índice terapéutico estrecho en el caballo. La concentración terapéutica en plasma recomendadas es de 5-20µg/ml, cuando se utiliza para la laminitis en caballos, se administran inicialmente 4.4mg/kg/ iv cada 12h; si se utiliza por mas de dos días se recomienda reducir la dosis paulatinamente (Aguilar, 2015).

Sin embargo, esta clasificación es arbitraria y su aplicación ha dependido extensamente de investigaciones in vitro en células humana. La farmacocinética (acción sobre las COXs) de estas sustancias dependerá de la especie en la que sean utilizadas. La farmacocinética de los AINEs es muy parecida. Se unen extensamente a las proteínas plasmáticas, son desdoblados por el hígado y

sus metabolitos son eliminados por vía renal. En el caballo, los AINEs casi siempre son prescritos por cortos periodos de tiempo (no superiores a dos semanas). Su utilización prolongada está asociada con efectos gastrointestinales y renales adversos. El uso de AINEs debe ser estrechamente vigilado en pacientes demasiado jóvenes o viejos. No se deben utilizar en pacientes deshidratados, hipoproteinémicos, con coagulopatías o con problemas hepatorenales. Debemos de tener en cuenta que deben ser usados con precaución en caballos, actualmente en EU están evaluando el diclofenaco sódico en aplicación tópica utilizando la tecnología de los liposomas.

#### **Tratamiento #4: Puntos De Fuego**



*Ilustración 9: Disparo de pasadores. Tomado de (Horse Forum, 2012).*

Este procedimiento es realizado con un cautín en la superficie dorsal de la caña, con el fin de provocar una inflamación aguda y así aumentar la irrigación de la zona y la llegada de células inflamatorias y reparadoras de la lesión. Las curaciones deben ser diarias, colocando una solución a base de yodo, fenol y glicerina, para evitar que se infecten y para que no se cierren los puntos.

#### **Tratamiento #5: Herraaje Ortopédico**

Este tratamiento se realizó en un equino adulto entero de cinco años de edad de raza frisona, el cual sufrió un accidente lacerante que provoco sección tendinosa palmar a nivel de la cuartilla. Se hizo una adaptación de un herraaje ortopédico de fierro para el caballo adulto. El herraaje ortopédico de soporte palmar del menudillo fue diseñado a la medida del casco del paciente con una extensión también en forma de herradura que se proyecta 14 cm por atrás de los talones. Tiene también dos columnas de 11 cm de altura posicionadas verticalmente con una inclinación aproximada de 45° hacia adelante y que sirve de soporte a un puente transversal arqueado ligeramente con la

convexidad hacia abajo para adaptarse a la conformación anatómica del menudillo. El puente transversal fue acolchonado utilizando material de fibra de algodón y piel de borrego para evitar la laceración del área de contacto del menudillo (Andrade, 2018)

El herraje ortopédico diseñado artesanalmente resolvió en forma inmediata el hiperextensión del menudillo y también mejoró considerablemente la desviación dorsal de la pinza del casco lo cual evito la laceración cutánea y la consecuente amenaza de infección o isquemia distal de la extremidad asociada a la hiperextensión. La capacidad de soporte y marcha se mejoró y se superaron también otras complicaciones del miembro contralateral desviación angular en varus del corvejón y atrofia muscular de la grupa del mismo lado del miembro afectado. Una ventaja de realizar este procedimiento es que el herraje ortopédico mejora la capacidad de soporte corporal locomoción, dolor y complicaciones asociadas varus contralateral y atrofas musculares de la grupa en el miembro afectado.

#### **Tratamiento #6: Curación De Herida Con Amnios<sup>8</sup> (Membrana Amniótica De Yeguas)**

Las estructuras biológicas, que se utilizan como parches en áreas, para curación de heridas ´por segunda intención a menudo ejercen efectos benéficos sobre la herida además de ser una capa protectora. El amnios, es una capa compuesta por células epiteliales, cubierto por una matriz que contiene altas cantidades de fibrinógeno y fibroblastos discontinuos, según Rodrigo Marcelo Díaz Ledezma (2009) expone:

Se evaluó el efecto de un parche biológico, amnios, sobre la cicatrización de heridas de piel completa en la parte distal de los miembros en caballos. Dos heridas de 2,5 cm<sup>2</sup> fueron creadas quirúrgicamente sobre la cara dorsal del tercer metacarpiano en cada miembro anterior de los caballos empleados en el estudio (n = 16 heridas). Cada herida fue asignada en forma aleatoria a uno de los dos grupos de tratamiento. Los vendajes evaluados fueron un parche permeable no adherente de algodón envuelto en gasa (Grupo Control); y un parche de amnios equino (Grupo Amnios) (Díaz, 2009).

De acuerdo a Garrahan (2016) la membrana amniótica, posee diversas características «Regula el transporte hidroelectrolítico, Disminuye el crecimiento bacteriano, Presenta escasa inmunogenicidad, Facilita la re-epitelización, Alivia el dolor y disminuye la inflamación, Inhibe

---

<sup>8</sup> Membrana más interna de las que envuelven el embrión de los mamíferos, aves y reptiles y que permite su desarrollo en un medio líquido (Sub título 3).

la apoptosis de las células epiteliales, Evita la vascularización y la fibrosis de la córnea» (Hospital Garrahan, 2016).

El amnios, se fija y se acopla a la superficie de la herida, y posee baja inmunogenicidad, debido a su origen fetal, por su naturaleza, previene lo que es: Pérdida de electrolitos, proteínas, fluidos, gracias a su oclusión; desde tejidos dañados, además de esto, controla la proliferación de bacterias y posible infección por contaminación bacteriana (Hospital Garrahan, 2016), Por otro lado, el amnios en las curaciones de heridas, disminuye el dolor, promueve un movimiento más acelerado en el área lesionada y estimula la re – epitelización, en comparación con otros vendajes o parches biológicos, el amnios equino son económicos, y fáciles de obtener. El bajo costo, la facilidad de obtención y la capacidad de ser almacenados hacen del parche de amnios equino una muy buena alternativa a probar en diferentes tipos de heridas en los caballos.



*Ilustración 10: Tejido membrana Amniótica. Tomado de (Díaz, 2009, pág. 17).*

## Reporte De Caso

### Reseña

Paciente equino hembra de raza Caballo Criollo Colombiano (CCC) con 10 años de edad, fue llevado a la clínica Centro Médico Internal MV por una claudicación, reportan que el equino durante la limpieza de la cama, por un movimiento que realizó se cortó con una pala y desde entonces empezó a claudicar, no reportan problemas previos.

Al Examen Clínico se evidenció una paciente de actitud alerta, temperamento dócil, FC 48 ppm, FR 16 rpm, MM rosadas húmedas y brillantes, TLLC 2”, normomotilidad intestinal, y pulsos digitales negativos.

Como Hallazgos anormales se evidenciaron claudicación 5/5 (según la clasificación propuesta por la AAEP<sup>9</sup>), laceración en la parte caudal de miembro posterior derecho (MPD) de aproximadamente 6 cm de longitud que compromete tendón flexor digital superficial (TFDS) y profundo (TFDP), también laceraciones superficiales en cara plantar y lateral del menudillo. Como Problemas iniciales se listan: laceración de MPD con compromiso de TFDS y TFDP, claudicación 5/5, y laceraciones del menudillo.

Como Diagnósticos diferenciales se listan: Ruptura del TFDS, Ruptura del TFDP, Tendinitis del TFDS/TFDP.

Como Planes diagnósticos se listan, pero no se realizan ultrasonografía (US) de los tendones afectados. Como Planes terapéuticos se suturó la herida bajo anestesia (premedicación xilacina 0.5 mg/kg IV, ketamina 2.5 mg/kg IV, diazepam 0.04 mg/kg IV; mantenimiento con triple 500), se inmoviliza el metatarso, menudillo y cuartilla, con indicación de remisión a la clínica para mejor manejo.

El 27 de junio de 2020 se remite al centro médico Internal MV, donde se evidenció una paciente de actitud alerta, temperamento dócil, FC 44 ppm, FR 18 rpm, T 38.2°C, MM rosadas pálidas y húmedas, TLLC 2", normo a hipermotilidad intestinal, pulsos digitales negativos. El vendaje del MPD se encuentra posicionado, sin evidencia de aumento de temperatura. Como nuevos hallazgos anormales se encontró una laceración en la gingiva superior, sobre el incisivo 201; y un episodio de heces blandas, con más contenido líquido que sólido. Se añade a la lista de problemas las heces blandas. Y como planes terapéuticos se instaure ceftiofur 4.4 mg/kg IV SID, carbón activado 250g PO DU, y postura de un tacón de madera a nivel de talón de MPD

Como Evolución del 27 de junio del 2020 se encontró una paciente de actitud alerta, temperamento dócil, FC 44-60 ppm, FR 8-20 rpm, T 37.8-38.2°C, MM rosadas pálidas y húmedas, TLLC 2", normo a hipermotilidad intestinal, pulsos digitales negativos. En la noche se realizó procedimiento bajo anestesia (sedación con xilacina, ketamina y diazepam; y mantenimiento con triple 500), en el cual se retira el vendaje puesto previamente, se evidencia la herida quirúrgica en buenas condiciones, se amplía la depilación de la zona quirúrgica, se realiza US donde se evidencia

---

<sup>9</sup> The American Association of Equine Practitioners (Párrafo 3).

movimiento leve del TFDP y posible ruptura de la sutura realizada previamente. Se realiza lavado profuso de la zona y desinfección quirúrgica, se retiran los puntos de piel y a la palpación se percibe que la sutura del TFDP se encuentra con aproximación considerable de los bordes; se realizó perfusión regional con amikacina 2 g en 42 ml de SRL; se accedió al TFDS, y se suturó para aproximación de ambos segmentos; se realizó nuevamente lavado profuso de la herida, luego se realizó sutura de piel, se realizó vendaje con algodón y gasa, se aplicó yeso acrílico, y se posicionó un tacón en el talón. Y como planes terapéuticos se añade gentamicina 6.6 mg/kg IV SID, fenilbutazona 8.8 mg/kg IV como dosis de carga, y pasa a 4.4 mg/kg IV SID, y monitoreo cada 4 horas.

Como evolución del 09/06/2020 al 13/06/2020 se encuentra una paciente de actitud alerta, temperamento dócil, FC 32 – 48 ppm, FR 12-20 rpm, °T 37.1 – 37.9 °C, MM rosadas húmedas brillantes, TLLC 1-2”, normo a hipermotil intestinal, pulsos digitales de negativos a positivos leves en miembros anteriores. Consumo de pasto, de agua, defecación y micción normales. Presentó leve aumento de temperatura a nivel del primer tercio del metatarso, inmediatamente superior al yeso. Se retira de la lista de problemas edema superior al yeso en MPD.

Como evolución del 28/06/20 al 29/06/20 se encuentra una paciente de actitud alerta, temperamento dócil, FC 42-60 ppm, FR 8-20 rpm, T 37.4-38 °c, MM rosadas pálidas y húmedas, TLLC 1-2”, normo a hipermotil intestinal, pulsos digitales negativos. Consumo de pasto, agua, defecación y micción normales. Presentó leve aumento de temperatura y leve edema a nivel del primer tercio del metatarso, inmediatamente encima del yeso. Se retira de la lista de problemas las heces blandas, y se cambia la claudicación a 4/5. Como plan diagnóstico se realiza medición de hematocrito y PPT, obteniendo 34% y 6.4 g/dL, respectivamente.

Como evolución del 30/06/2020 al 03/07/2020 se encuentra una paciente de actitud alerta, temperamento dócil, FC 36-60 ppm, FR 12-29 rpm, T 37.2-38 °c, MM rosadas pálidas y húmedas a rosadas húmedas brillantes, TLLC 1-2”, normo a hipermotil intestinal, pulsos digitales negativos. Consumo de pasto, agua, defecación y micción normales. Presentó leve aumento de temperatura y leve edema a nivel del primer tercio del metatarso, inmediatamente superior al yeso. Como plan diagnóstico se realiza medición de hematocrito y PPT, obteniendo 32% y 6.2 g/dL.



El 02/07/2020 Se retira de los planes terapéuticos el ceftiofur 4.4 mg/kg IV SID y la gentamicina 6.6 mg/kg IV SID (30/08/19), se modifica la administración de fenilbutazona 4.4 mg/kg IV SID a fenilbutazona 4.4 mg/kg PO SID, se instaura enrofloxacina 7.5 mg/kg PO SID, vendaje linfático superior al yeso QID, y vendaje de soporte QID durante las caminatas.

Como evolución del 04/07/20 al 08/07/20 se encuentra una paciente de actitud alerta, temperamento dócil, FC 28 – 52 ppm, FR 12 – 28 rpm, °T 36.8 – 38.2 °C, MM rosadas húmedas brillantes, TLLC 1-2”, normo a hipermotil intestinal, pulsos digitales negativos. Consumo de pasto, de agua, defecación y micción normales. Presentó leve aumento de temperatura y leve edema a nivel del primer tercio del metatarso, inmediatamente superior al yeso. Al cambio de tipo de yeso y retiro de puntos de sutura, se encuentra una laceración en la cara medial de MPD, sin secreciones, dolorosa a la palpación (06/09/30). Se añade a la lista de problemas la laceración en cara medial de MPD (06/09/30). Se retira de los planes terapéuticos la enrofloxacina 7.5 mg/kg PO SID (06/09/19), se modifica el tipo de yeso a bivalvo, realizando a su vez cambio del vendaje, y dejando las heridas cubiertas con nitrofurazona y óxido de zinc (06/09/19), y se cambia la dosis de fenilbutazona 4.4 mg/kg PO SID a 2.2 mg/kg PO SID.

### **Diagnósticos Diferenciales**

En el diagnóstico diferencial, enfocado a exámenes clínicos complementarios, como ultrasonográficas de tendinopatías del TFDS para que sea diagnosticada la Ruptura del TFDP, Tendinitis del TFDS/TFDP

### **Diagnóstico Definitivo**

- Ruptura de tendón flexor superficial y profundo.

### **Tratamiento Definitivo**

Primeramente se empezó con un tratamiento para disminuir la inflamación evitando así un mayor daño a las fibras tendinosas, las primeras seis (6) semanas se colocó una fijación externa de medias cañas de yeso, hechas a la medida para que inmovilizaran por completo el dígito dándole soporte al menudillo e imposibilitando así su descenso, la idea de que fueran removibles era para realizar ultrasonidos durante su recuperación y poder encontrar zonas de abrasiones o laceraciones

en piel y poder mejorar el acojinamiento de estas férulas. Además, se le colocaba cada cuatro semanas un herraje ortopédico con plantillas de plástico rígido que elevaba los talones para dar soporte adicional al menudillo y el caballo permaneció durante las próximas seis (6) semanas en confinamiento total en su caballeriza. A la octava (8) semana se le retiraron las férulas y se comenzó colocar (todo el tiempo) un vendaje de soporte en el menudillo durante los siguientes diez (10) meses, evitando la sobre extensión del tendón flexor superficial y que se generaran nuevos daños. Pasados siete (6) meses de la lesión ya que se observaba una mejoría en la apariencia del TFS al ultrasonido y la lesión (zona hipoecoica) abarcaba menos del 35% área transversal total (CSA), se comenzó el proceso de rehabilitación, durante los primeros 30 días se realizaba una caminata en una superficie plana y rígida.

### **Discusión**

Haciendo una lectura del caso clínico, se enfoca más en terapéuticas antimicrobianas dirigidas a controlar una artritis séptica de la articulación del metatarso, que, en un caso clínico de diagnóstico, terapéutica y pronóstico de tendinopatías en caballos.

Debido a la sintomatología y a las lesiones que presentaba la paciente, como Diagnósticos diferenciales se listan: Ruptura del TFDS, Ruptura del TFDP, Tendinitis del TFDS/TFDP.

Como Planes diagnósticos se listan, pero no se realizan ultrasonografía (US) de los tendones afectados. Como Planes terapéuticos se suturó la herida bajo anestesia (premedicación xilacina 0.5 mg/kg IV, ketamina 2.5 mg/kg IV, diazepam 0.04 mg/kg IV; mantenimiento con triple 500), se inmoviliza el metatarso, menudillo y cuartilla, con indicación de remisión a la clínica para mejor manejo.

Las Rupturas de los tendones flexores en los equinos, que son accidentes que se presentan con frecuencia en esta especie y son más fáciles de ocurrir en los miembros posteriores. Los equinos son pacientes propensos a las laceraciones tendinosas, porque estas estructuras anatómicas tienen únicamente protección cutánea y también por su instinto de huir cuando siente que está en peligro, por su sistema de defensa al tirar patadas hacia objetos, su alta velocidad en competencia o bien al saltar sobre cercos, alambrados o al tironearse cuando alguna extremidad queda atrapada. Las laceraciones y secciones tendinosas palmares son accidentes que requieren terapia médico-

quirúrgica oportuna y altamente especializada lo que muchas veces resulta difícil y convierte estas lesiones en irreparables cuando los equinos son referidos a los hospitales debido a infección crónica severa o también por retracción y alejamiento de los cabos tendinosos (Carmona & López, 2011).

## CONCLUSIÓN

- Con el reporte del caso clínico, podemos concluir que la ruptura de los tendones en los equinos, son problemas muy comunes y que es de suma importancia realizar un examen clínico detallado, seguido de pruebas complementarias para identificar la patología con eficacia y así mismo realizar un buen tratamiento.
- En el reporte del caso clínico, la paciente evolucionó satisfactoriamente al tratamiento instaurado. Primeramente, se empezó con un tratamiento para disminuir la inflamación evitando así un mayor daño a las fibras tendinosas, las primeras seis (6) semanas se colocó una fijación externa de medias cañas de yeso, hechas a la medida para que inmovilizaran por completo el dígito dándole soporte al menudillo e imposibilitando así su descenso, la idea de que fueran removibles era para realizar ultrasonidos durante su recuperación y poder encontrar zonas de abrasiones o laceraciones en piel y poder mejorar el acojinamiento de estas férulas.

## Bibliografía

- Abellanet, d. O. (2009). Tesis Ph.D: La terapia de lesiones de tejidos blandos y articulaciones con plasma rico en plaquetas en caballos de deporte: evidencias clínicas y bioquímicas que validan su utilización. Barcelona, España: Universidad Autónoma De Barcelona Departament de Medicina i Cirurgia Animals. Facultat de Veterinària. Obtenido de <https://www.tdx.cat/bitstream/handle/10803/5747/iao1de1.pdf?sequence=1&isAllowed=y>
- aduvetfak. (11 de marzo de 2017). *www.aduvetfak.wordpress.com*. Obtenido de <https://aduvetfak.wordpress.com/2017/03/11/equidae-iskelet-kemikleri/>
- Aguilar, C. J. (2015). *www.engormix.com*. Obtenido de Equinos: <https://www.engormix.com/equinos/articulos/tendinopatias-tendon-flexor-digital-t31272.htm>
- Álvarez, R. J., & Medellin, R. A. (2005). *www.conabio.gob.mx*. Obtenido de Vertebrados superiores exóticos en México: <http://www.conabio.gob.mx/conocimiento/exoticas/fichaexoticas/Equuscaballus00.pdf>
- Andrade, M. G. (abril de 2018). Tesis Pregrado: Seguimiento del caso clínico desgarré del tendón flexor digital superficial en un caballo durante una competencia de salto, referido al hospital veterinario de grandes especies del centro Universitario UAEM Amecameca. Amecameca, Juárez, México: Universidad Autónoma Del Estado De México Centro Universitario UEAM Amecameca. Obtenido de <http://ri.uaemex.mx/bitstream/handle/20.500.11799/94700/TESINA%20CASO%20CLINICO%20DESGARRE%20TFDS.pdf;jsessionid=D3F39CE5E04FC23BAF54FD60C56B4748?sequence=1>
- arrecaballo.es. (2014). *www.arrecaballo.es*. Obtenido de <https://arrecaballo.es/edad-antigua/origenes-del-caballo/pliohippus/>
- Audisio, S., Vaquero, P., Torres, P., Verna, E. M., & Ocampo, L. (2013). *Biomecánica de la locomoción del caballo*. Santa Rosa-, La Palma, Argentina: EdUNLPam. Libro de texto para estudiantes universitarios. Universidad Nacional De La Pampa. Obtenido de <http://www.unlpam.edu.ar/images/extension/edunlpam/QuedateEnCasa/biomecanica-de-la-locomocion-del-caballo.pdf>
- britannica.com. (2021). *www.britannica.com*. Obtenido de <https://animal/Eusthenopteron>
- Carmona, J., & López, C. (2011). Tendinopatía del tendón flexor digital superficial y desmopatía del ligamento suspensorio en caballos: fisiopatología y terapias regenerativas. *Archivo Médico Veterinario*(43), 203-214. Obtenido de <https://scielo.conicyt.cl/pdf/amv/v43n3/art02.pdf>
- Daneze, E. R., Montello, N. J., Bariani, J. A., & Sousa, B. L. (19 de enero de 2018). Evolución cicatricial de herida lacerante con exposición ósea en equino. *Revista Médica Veterinaria y Zootecnia*, 75-83. doi:10.1544
- de los Llanos, M. M. (2005). Tesis Pregrado: Estudio ecográfico (ecogenicidad y área) de los tendones flexores de la extremidad anterior del caballo pura raza español. Murcia, España: Universidad De Murcia. Facultad De Veterinaria. Obtenido de <https://www.tesisenred.net/bitstream/handle/10803/10990/MartinezMartinezMLlanos.pdf?sequence=1&isAllowed=y>

- Díaz, L. R. (2009). Tesis Pregrado Efecto del amnios equino sobre el proceso de reparación de heridas en caballos. Santiago de Chile, Chile: Universidad De Chile. Facultad De Ciencias Veterinarias Y Pecuarias. Escuela De Ciencias Veterinarias. Obtenido de <http://repositorio.uchile.cl/bitstream/handle/2250/131566/Efecto-del-amnios-equino-sobre-el-proceso-de-reparación-de-heridas-en-caballos.pdf?sequence=1>
- Dierenklinik De Morette. (2017). *www.demorette.be*. Obtenido de <http://www.demorette.be/wp-content/uploads/2013/03/peesproblemen-een-lange-weg-naar-herstel.pdf>
- equisan.com. (2021). *www.equisan.com*. Obtenido de <https://www.equisan.com/index.php/component/content/article?id=338>
- García, S. A. (2020). *Biomecánica de tendones y ligamentos*. Obtenido de <http://sergioandresgarcia.com/pucmm/ttf244/1.3.biomecánica%20tendones%20y%20ligamentos.pdf>
- Godoy, P. A., & Oddoy, K. I. (1995). Diagnóstico ultrasonográfico de la patología de tendones y ligamentos en el equino de deportes. *Monografías de Medicina Veterinaria*, 17(1 y 2). Obtenido de [https://web.uchile.cl/vignette/monografiasveterinaria/monografiasveterinaria.uchile.cl/CD/A/mon\\_vet\\_simple/0,1420,SCID%253D14029%2526ISID%253D468%2526PRT%253D14026,00.html](https://web.uchile.cl/vignette/monografiasveterinaria/monografiasveterinaria.uchile.cl/CD/A/mon_vet_simple/0,1420,SCID%253D14029%2526ISID%253D468%2526PRT%253D14026,00.html)
- Goldemberg, S. A. (martes 02 de marzo de 2021). La hidroterapia equina, tratamiento para la recuperación de su caballo. *La República*. Obtenido de <https://www.larepublica.co/archivo/la-hidroterapia-equina-tratamiento-para-la-recuperacion-de-su-caballo-2036945>
- Horse Forum. (2012). *www.horseforum.com*. Obtenido de <https://www.horseforum.com/threads/what-is-pin-firing.72925/#lg=thread-72925&slide=0>
- Hospital Garrahan. (2016). *www.garrahan.gov.ar*. Obtenido de [http://www.garrahan.gov.ar/PDFS/tejidos/Membrana\\_amiotica.pdf](http://www.garrahan.gov.ar/PDFS/tejidos/Membrana_amiotica.pdf)
- Lombardero, G. J. (2011). *El aparato locomotor en el equino deportivo*. México DF: Facultad de Medicina Veterinaria y Zootecnia, Universidad Nacional Autónoma de México. Obtenido de <https://es.scribd.com/doc/42471167/El-Aparato-Locomotor-en-El-Equino-Deportivo>
- Munizaga, C. C. (2017). *www.anato.cl*. Obtenido de <http://www.anato.cl/0003ustalumnos/anato2/lectures/002014/002-CC2014-Miologia%20y%20artrologia%20miembros%20animales%20mayores..pdf>
- Palomá, S. M. (2015). Tesis Pregrado: Terapéutica para la desmitis de ligamento suspensorio en miembros anteriores en equinos. Bogotá DC, Cundinamarca, Colombia: Universidad De La Salle. Facultad de Ciencias Agropecuarias. Programa de Medicina Veterinaria. Obtenido de [https://ciencia.lasalle.edu.co/cgi/viewcontent.cgi?article=1109&context=medicina\\_veterinaria](https://ciencia.lasalle.edu.co/cgi/viewcontent.cgi?article=1109&context=medicina_veterinaria)
- Riaño, G. N., Vera, A. V., & Villamil, J. L. (2007). Las células madre mesenquimales desde la perspectiva de las ciencias veterinarias. *Revista De Medicina Veterinaria*, 1(13), 18-26. Obtenido de <https://ciencia.lasalle.edu.co/cgi/viewcontent.cgi?article=1112&context=mv>
- Sánchez, S. J. (2011). Tesis Doctoral: Estudio comparativo de un tratamiento fisioterápico convencional con uno que incluye la técnica de electrolisis percutánea intratisular en pacientes con tendinopatía crónica del tendón rotuliano. Salamanca, España:

Vniversidad D Salamanca. Instituto de neurociencias de Castilla y LeLeón. Obtenido de [https://gredos.usal.es/bitstream/handle/10366/115653/DFIRM\\_Sanchez\\_Sanchez\\_JL\\_EstudioComparativoDeUnTratamientoFisioter%E1picoConvencional.pdf?sequence=1](https://gredos.usal.es/bitstream/handle/10366/115653/DFIRM_Sanchez_Sanchez_JL_EstudioComparativoDeUnTratamientoFisioter%E1picoConvencional.pdf?sequence=1) INSTITUTO DE NEUROCIENCIAS DE CASTILLA Y LEÓN

- Sorrenti, P. N., Fossati, C. S., & Fossati, G. (2016). Estudio preliminar experimental en ratas: uso de plasma rico en plaquetas en el tratamiento de lesiones agudas de nervios periféricos. *Cirugía Plástica Ibero-Latinoamericana*, 42(2), 131-140. Obtenido de <http://scielo.isciii.es/pdf/cpil/v42n2/experimental4.pdf>
- Torres, J. M. (2018). Tesis pregrado: Tendinitis de los músculos flexores en el Equino. Medicina Veterinaria, Universidad Nacional de Rio Negro. Obtenido de <https://rid.unrn.edu.ar/bitstream/20.500.12049/2041/1/INFORME%20FINAL%20JUAN%20MANUEL%20TORRES.pdf>
- Valdez, S. J. (junio de 2013). Tesis: Pregrado: El uso de plasma rico en plaquetas como terapia regenerativa en tendinitis equina. Torreón Coahuila: Universidad Autónoma Agraria "Antonio Narro. Obtenido de <http://repositorio.uaaan.mx:8080/xmlui/bitstream/handle/123456789/7368/JUAN%20CARLOS%20VALDEZ%20SALAMANCA.pdf?sequence=1&isAllowed=y>

## **Bibliografía de imágenes**

Ilustración 1: Hiracotherium:

<https://www.britannica.com/animal/Goniophora>

Ilustración 2: Pliohippus

<https://arrecaballo.es/edad-antigua/origenes-del-caballo/pliohippus/>

Ilustración 3: Anatomía del miembro anterior del equino

<https://aduvetfak.wordpress.com/2017/03/11/equidae-iskelet-kemikleri/>

Ilustración 4: Anatomía del Miembro posterior del equino

<http://ri.uaemex.mx/bitstream/handle/20.500.11799/94700/TESINA%20CASO%20CLINICO%20DESGARRE%20TFDS.pdf;jsessionid=D3F39CE5E04FC23BAF54FD60C56B4748?sequence=1>

Ilustración 5: Región Carpiana

<https://www.equisan.com/index.php/component/content/article?id=338>

Ilustración 6: Antebrazo

<http://www.anato.cl/0003ustalumnos/anato2/lectures/002014/002-CC2014-Miologia%20y%20artrologia%20miembros%20animales%20mayores..pdf>

Ilustración 7: Tendón

<http://www.demorette.be/wp-content/uploads/2013/03/peesproblemen-een-lange-weg-naar-herstel.pdf>

Ilustración 8: Concentración media de plaquetas

<http://scielo.isciii.es/pdf/cpil/v42n2/experimental4.pdf>

Ilustración 9: Disparo de pasadores

<https://www.horseforum.com/threads/what-is-pin-firing.72925/#lg=thread-72925&slide=0>

Ilustración 10: Tejido membrana Amniótica

<http://repositorio.uchile.cl/bitstream/handle/2250/131566/Efecto-del-amnios-equino-sobre-el-proceso-de-reparación-de-heridas-en-caballos.pdf?sequence=1>